뇌사자 장기구득

가이드라인

- GUIDELINE FOR LUNG PROCUREMENT -



대한이식학회

본 가이드라인 및 삽화는 대한이식학회 회원들에 한하여 교육 및 연구 목적으로 자유롭게 사용 가능하며, 상업적 또는 2차 출판의 목적의 사용을 절대 금지합니다.

GUIDELINE FOR LUNG PROCUREMENT

1. 준비

1.1. 폐장 구득팀의 구성

폐장적출팀은 보통 심폐장 적출 수술의 경험이 있는 흉부외과 전문의들로 구성된다. 수술팀은 집도의, 전공의 (수련의, trainee donor surgeon), 코디네이터, 체외관류사 (perfusionist)로 구성된다.

1.2 장비

원하는 기구가 적출병원에 없을 수도 있고 비용 문제가 발생할 가능성이 있기 때문에 다음과 같은 장비들은 적출팀에서 직접 준비하여 적출병원에 가지고 오도록 한다.

- 기관지 내시경
- 자동 봉합기 (TA 30)
- 특수약품 (prostaglandins E1나 계면활성제)
- 폐보존액 (Perfadex 6L)
- 장기 수송 장비
- 얼음 (slush)
- 전방/후방 관류용 도관 (ante-/ retrograde perfusion cannular or catheters)
- 별도의 모니터링 장비 (Swan Ganz 카테터, left atrial pressure line)

1.3. 이송

허혈시간을 줄이기 위해 가장 빠르고 효과적인 이송 수단을 미리 정해 놓는다. 날씨변화나 교통정체, 재이식시 수혜자의 수술시간이 길어질 가능성 등 이송 시간에 영향을 미칠 여러 변수들을 고려해야 한다. 허혈시간을 최대한 줄이기 위해 적출병원의 의료진과 이식병원의 의료진들이 서로 긴밀하게 연락을 취하도록 한다.

1.4 전반적인 평가사항

적출병원에 도착해서는 그 병원의 코디네이터, 마취과 의사 등 관계자와 타 장기 적출팀에게 자신의 소속 등을 소개한다. 또한, 적출하는 방법, 순서, 시간에 대해서도 서로 논의하여 결정한다. 그 결과를 이식 병원에 전달하여 수술 시간이나 과정을 조절할 수 있도록 한다. 적출병원에서 확인해야 할 사항은 다음과 같다.

- 기증 동의서
- 사망 진단서

- 혈액형
- 혈액검사와 균배양 검사
- 기증에 부적합한 위험 인자 (암의 과거력, 폐질환 유무 등)

흉부 장기의 경우 다음의 항목도 확인하여야 합니다.

- 흉부 X-선 검사 또는 컴퓨터단층촬영 검사 (no infiltration)
- 심전도와 활력징후
- 동맥혈 검사 (FiO2 1.0 에서 시행한 pO2 > 300 mmHg, FiO2 2.1에서 pO2 > 100 mmHg)
- 기계환기 설정값 (예를 들어, PEEP)과 폐 순응도 (compliance)
- 섭취/배출량 (colloidal, crystalloid, 혈액성분)
- 주입 약물 (승압제, 항생제, prednisolone)
- 기관지내시경 결과

폐의 상태를 확인하기 위해 적출의가 기관지 내시경을 시행해야 한다. (염증, 부종, 열상, 객담의 양상 확인) 가능하면 객담을 채취하고, 필요하면 기관지 세척술을 시행한다. 의심스러운 결과를 나타낼 때는 이식 병원의 주치의와 포괄적으로 상의하여 이식에 사용할 것인지 사용하지 않을 것인지 결정한다.

1.5. 흉부 장기에서 전반적인 평가 사항

대부분의 경우, 개흉술은 복부장기적출팀이 정중흉골절개 (median longitudinal sternotomy)를 통해 시행한다. 폐손상을 방지하기 위해 흉골을 절개하는 동안은 인공호흡기를 분리한다. 먼저 복부장기적출팀이 장기들(간, 신장, 췌장)의 상태를 확인하고 적출 준비를 한다. 이 과정은 기증자의 복부 상태에 따라 소요시간이 달라지기 때문에 예상 시간을 흉부장기적출팀에게 알려주어 수술실에 들어와야 할 시간을 예측할 수 있도록 한다. 심막과 흉막은 폐나 심장을 적출하는 흉부외과 의사가 연다. 심장을 적출하는 경우 심장의 다음 항목에 대해 검사한다.

- 수축력 (contractility)
- 크기
- 관상동맥경화증
- 판막 질환의 징후
- 심혈관 기형

이때, 마취과 의사는 혈압과 심장박동 등을 면밀하게 관찰하여 응급상황이 발생하면 곧바로 처치에 들어갈 수 있도록 해야 한다. 심장적출팀의 심장 상태 확인이 끝난 후 폐적출팀이 들어가서 양쪽 폐에 대해 다음과 같은 항목을 확인한다.

- 크기와 모양
- 무기폐, 손상정도, 경화유무
- 폐기종과 부종

- 종양 유무를 촉지
- 유착
- 공기 누출

상태를 잘 확인하기 위해서는 양쪽 폐를 앞쪽으로 들어올려서 관찰해야 하는데 이때도 마취과와 잘 상의하여 혈압과 맥박의 급작한 변화에 대응할 수 있어야 한다. 필요 시 양쪽 폐정맥에서 각각 혈액을 채취하여 혈액 내 가스 검사를 하기도 한다.

1.6 의사소통

적출팀의 의사는 수혜자가 있는 병원의 이식팀과 수시로 긴밀하게 연락을 취하고 의심스러운 상태가 보이면 상의하도록 한다. 일단 폐를 사용하기로 하면, 가능한 한 허혈시간을 줄이기 위해 시간 관리가 매우 중요하다. 특히 교차반응 (crossmatching)과 같은 특별한 검사가 추가되는 경우나 재수술과 같이 평소보다 시간이 더 필요한 경우는 시간 조절에 더욱 신경을 써야 한다. 헬리콥터나 비행기 등 교통 수단 확인도 꼭 필요하다. 또한, 적출병원에서는 수술실 간호사나, 심장적출의, 복부장기적출의, 마취과의사 등 다른 의료진 및 관계자들과의 협조와 조율도 요구된다. 마취과의사에게는 헤파린 투여 후 중심정맥관 (central venous catheter)을 제거하도록 하고 심장이 적출되고 난 이후에도 폐에 대해서는 계속 인공호흡기를 이용한 호흡이 필요함을 미리 말해 놓도록 한다. 수술실 간호사에게는 수술 중에 필요로 하는 기구나 장비가 미리 준비되어 있는지 확인한다.

2. 적출 술기

2.1 심장 및 폐장 준비와 관류(perfusion)

주폐동맥 (main pulmonary artery)을 상행 대동맥 (ascending aorta)과 조심스럽게 박리하여 분리가 가능하도록 한다. 상대정맥 (superior vena cava)을 우폐동맥 (right pulmonary artery)과 박리하고 실을 걸어 놓는다. 심장 및 복부장기적출의의 동의 하에 마취과 의사가 헤파린 을 투여한다. 복부 장기의 관류용 도관을 삽입한다. 대동맥과 폐동맥에 관류용 도관을 삽입하고 공기를 제거 (de-airing)한 후 심정지액 (cardioplegia)과 폐정지액 (pulmoplegia)에 각각 연결한다. [Figure 1]

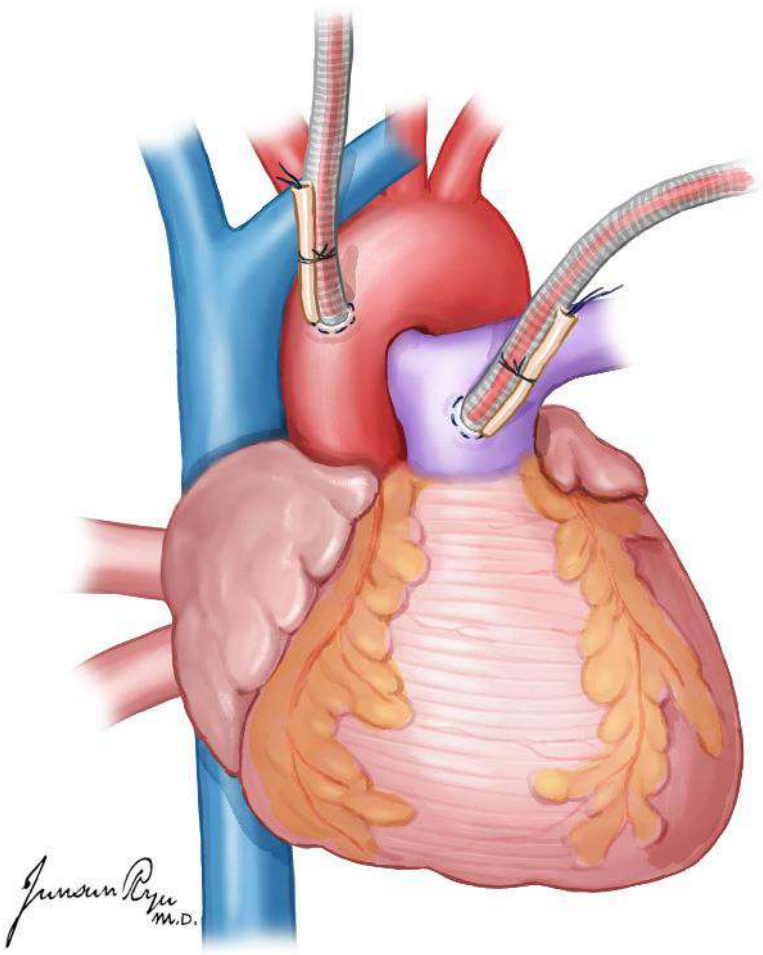

Figure 1 심장 및 폐장 관류용 도관 삽입 위치

모든 정맥관들을 제거하고, 인공호흡기의 FiO2를 0.5로 조절한다. 심장 내로의 혈액 유입을 막기 위해 상대정맥에 걸어두었던 실을 결찰한다. 횡격막 직상방에서 하대정맥을 절개하는데 이때 횡격막 아래 하대정맥이 손상되지 않도록 주의한다. 간이식의 경우 하대정맥 문합 시 충분한 조직이 남아 있어야 하기 때문이다. 심장을 적출하는 경우 좌측 심방이(left atrial appendage)를 열어 혈액을 배출하는데, 좌심실의 압력이 떨어지지 않으면 좌심방을 열어준다. 상행대동맥의 교차겸자결찰은 폐 단독의 경우 가능한 원위부에서 시행하고, 심장, 폐장 동시 적출 시는 상의 하에 결정한다. 심정지액을 주입한다. 이때부터 냉허혈시간 (cold ischemic time)이 시작된다. 좌측 심방이 확대되지 않는 것을 확인한 후 폐보존액을 주입한다.

주의사항: 심장내부의 압력을 떨어뜨리고 심정지액을 먼저 투여하고 난 뒤 폐보존액을 주입해야 한다는 것을 꼭 명심해야 한다.

정해진 용량만큼 심정지액과 폐보존액을 계속 투여한다. 투여하면서 심장이 커지지 않는지 계속 관찰한다. 또한, 장기 표면의 온도를 떨어뜨리기 위해 차가운 물을 계속 뿌린다. (각얼음은 사용하지 않는다.) 복부장기는 상행대동맥을 교차겸자결찰 후 관류를 시작한다. 장기에서 나오는 관류액은 강력한 흡입기구으로 제거한다. 심, 폐보존액의 주입이 끝나면 도관을 제거한다.

2.2 심장 박리 (심장 적출 가이드라인을 참조)

먼저 하대정맥 (inferior vena cava)을 분리한다. 심장적출의와 상의하여 좌우측 폐정맥을 좌심방으로부터 분리한다. 이때 각각의 폐정맥 입구주위 (ostia of the pulmonary veins)에 충분한 근육층 (sufficient muscle cuff)을 남겨 놓아야 한다. 폐정맥과 함께 절제되는 여분의 좌심방 조직 (left atrial cuff)은 수혜자에게 폐를 성공적으로 문합하기위해 필수적이므로 폐적출팀에게 우선권이 있다. [Figure 2]

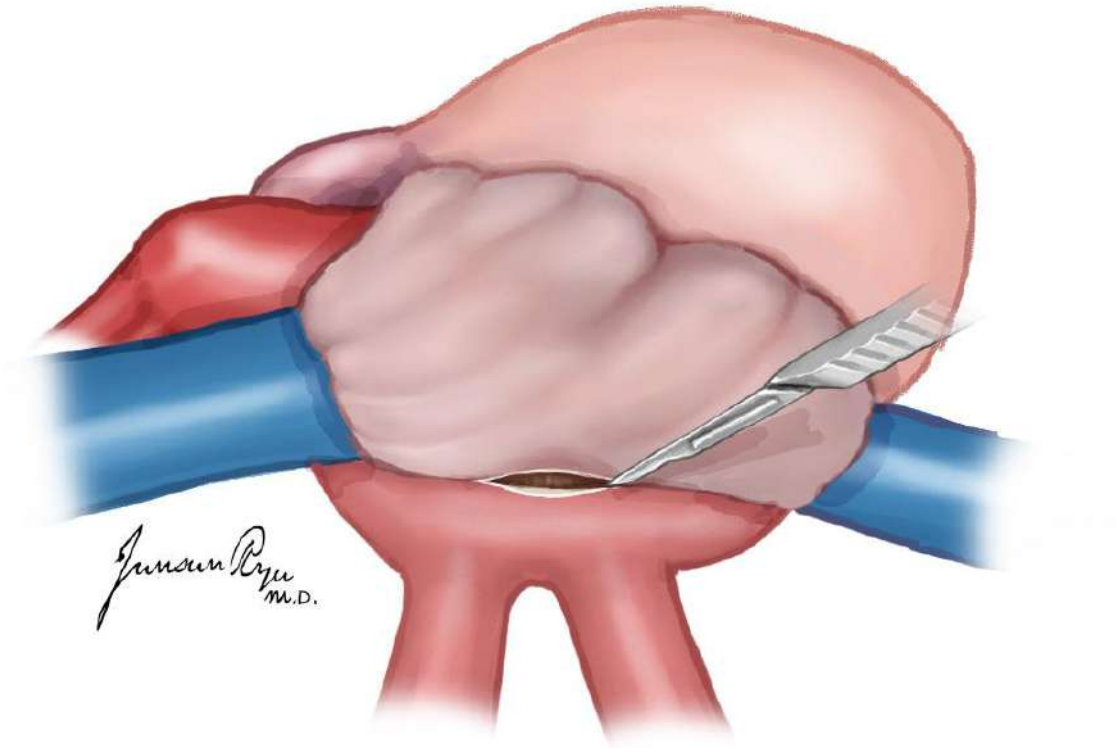

Figure 2. 폐정맥 절개 위치

양쪽 폐동맥이 완전히 노출될 때까지 좌심방을 후종격동 (dorsal part of the mediastinum)으로 박리하여 분리한다. [Figure 3]

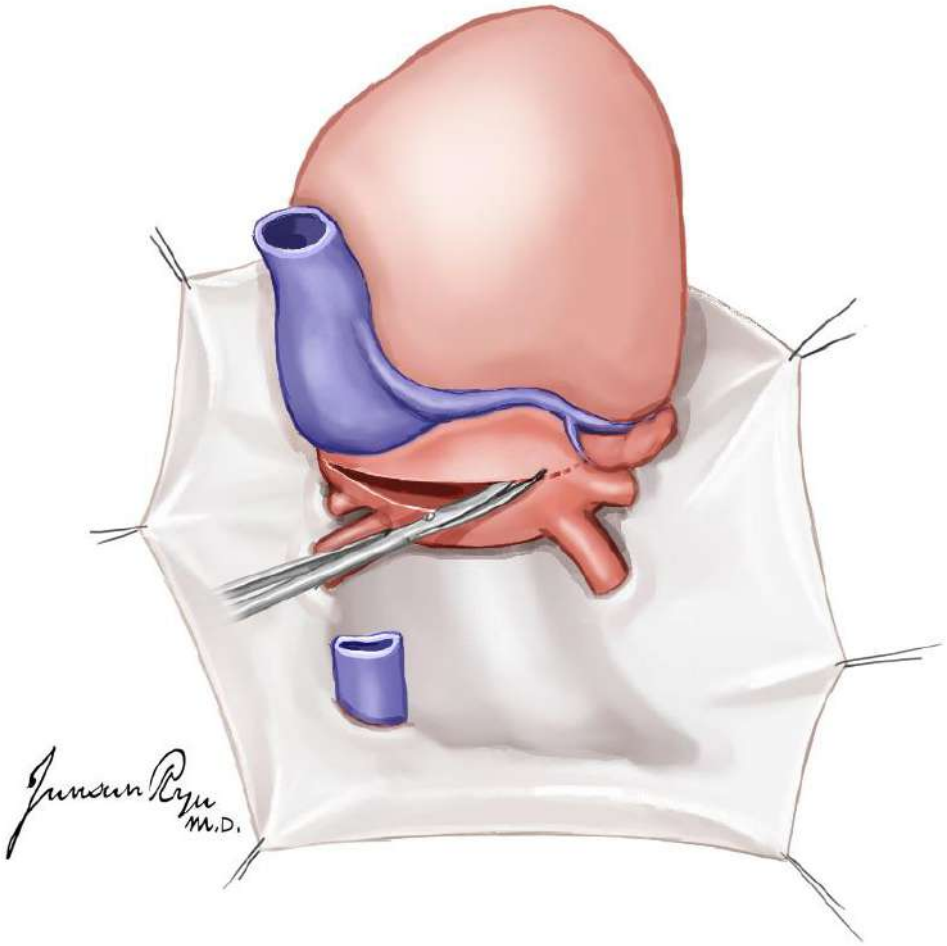

Figure 3. 폐장 적출을 위한 좌심방 박리

결찰된 상대정맥을 홑정맥(azygos vein)의 합류지점 근처에서 분리한다. 폐동맥은 양측 폐동맥으로 분지하는 부위에서 분리하는데 심장 적출팀을 위해서 충분히 남긴다. [Figure 4]

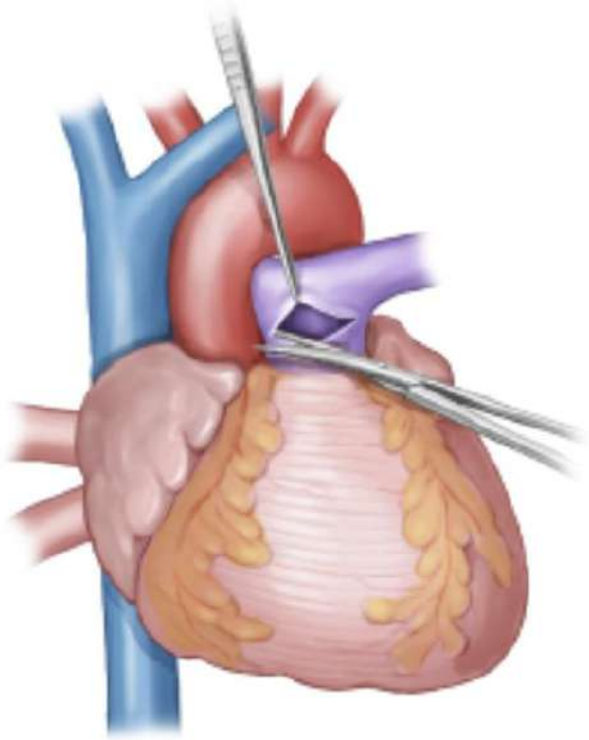

Figure 4 폐동맥 절단 부위

이는 수혜자가 이심실보조장치 (biventricular assist device)를 사용 중이거나 선천성 심질환 환자인 경우 더욱 충분한 폐동맥이 필요하다. 마지막으로 대동맥 분리는 가능한 원위부에서 하도록 한다. 선천성 복잡 심기형 (complex congenital malformations)이 있거나 좌심실 보조기구 (left ventricular assist devices)를 사용하고 있는 환자의 경우 대동맥 궁이 필요한 경우가 흔하고 양측 완두동맥 (brachiocephalic artery) 또한 함께 적출되어야 한다.

2.3 폐 박리

앞서 언급한 것처럼 심장 적출이 끝나고 나면 폐 적출을 시작한다. [Figure 5]

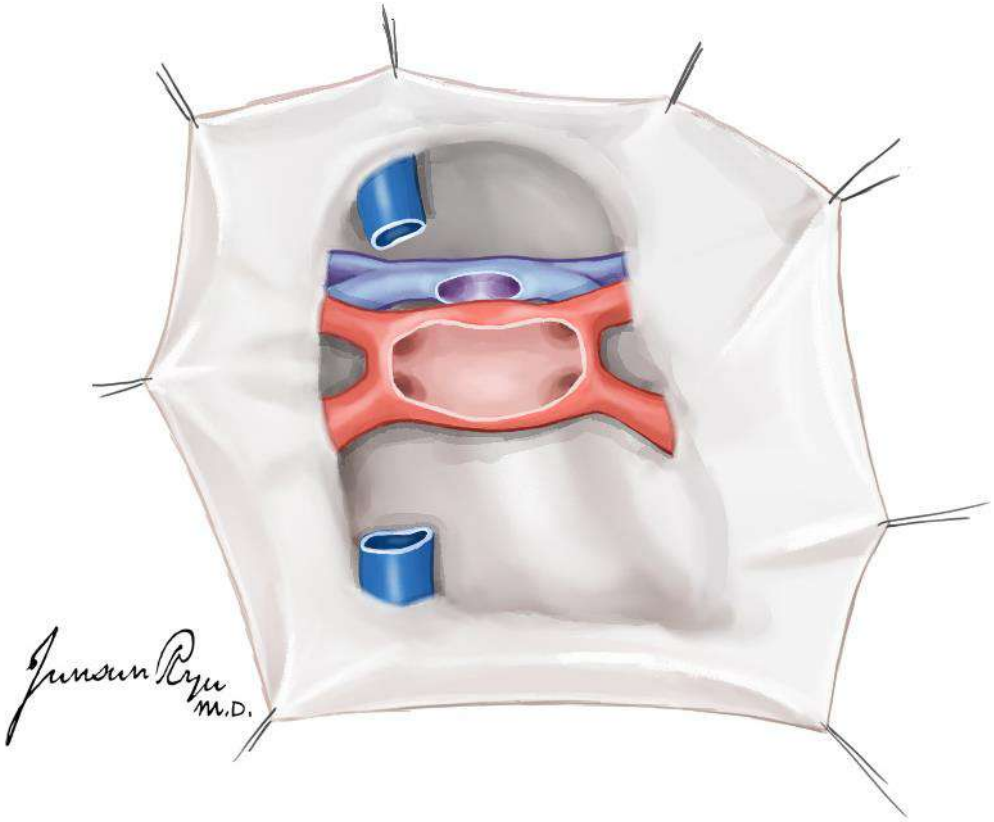

Figure 5. 심장 적출 후 폐 동맥 정맥

호흡이 방해가 될 수 있으나 적출 직전까지 지속해야 하므로 흉막을 양쪽으로 크게 연다. 횡격막 신경 (phrenic nerve)을 따라 폐문부(pulmonary hilum)의 앞쪽으로 심낭의 전방부위 (anterior part of the pericardium)을 절제한다. 좌측 하폐인대(inferior pulmonary ligament)를 절제한다. 좌측 폐를 빼내서 오른쪽으로 젖히면 식도에 근접하여 상방으로 박리가 가능하고, 하행대동맥을 좌측 쇄골하동맥 기시부 아래에서 분리하는 것이 가능하다. 빼낸 좌측 폐를 다시 좌측 흉강에 재위치 시키고, 우측 폐를 들어 좌측으로 젖히면서 하폐인대를 절제하고 식도에 근접하여 홑정맥 부위까지 박리한다. 우측 폐를 우측 흉강에 내려놓고 기관(trachea)으로부터 모든 경부 혈관 (neck vessels)들을 분리한다. 기관의 막성부위(membranous part)가 손상되지 않도록 조심하면서 기관을 박리한다. 마취과 의사에게 부탁하여 무기폐(주로 양측 폐의 후방에 잘 생긴다.)가 없어질 때까지 수동식 인공호흡기로 폐를 확장시키도록 한다. (inflate lungs manually) 무기폐가 충분히 펴지고 나면, 기관내관(endotracheal tube)을 충분히 빼서 기관을 절제할 부위에 기관내관이 없는 것을 확인하고, 자동봉합기(주로 TA 30)을 이용하여 기관을 분리한다. 이때 중등도의 압력으로 흡기시킨 상태 (inflation should be held at a mid ventilatory level)여야하고, 가능한 높은 부위에서 절제한다. (Figure 6)

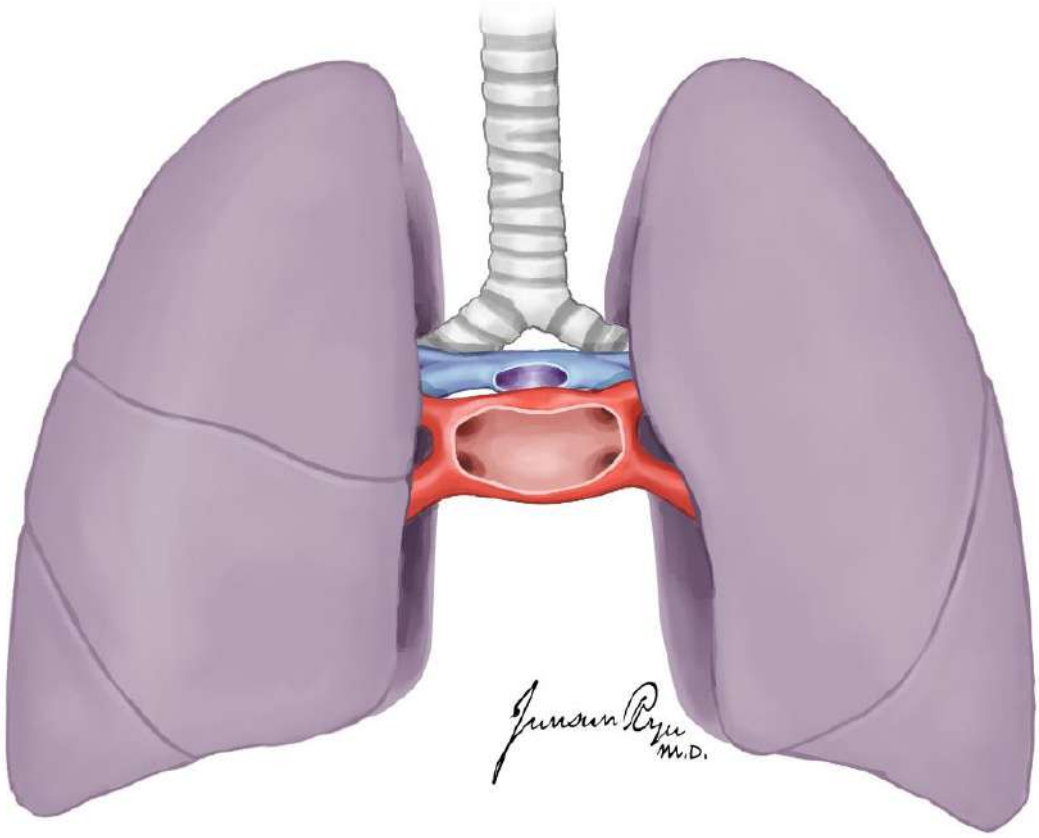

Figure 6 기관 절제 전 폐장

첫째 자동봉합기를 사용한 이후에는 인공호흡기를 멈춘다. 두번째, 세번째 자동봉합기를 사용하고 제일 위 봉합부위와 그 아래 봉합부위 사이를 절제하여 기관을 분리한다. 폐를 꺼내기 전에 기관 절단부를 소독한다.

2.4 심-폐장 일괄(heart-lung bloc) 박리

심폐장을 동시에 적출할 경우, 관류액 주입은 앞서 심장과 폐장 박리와 동일하게 시행한다. 심낭의 후방부위 (posterior layer of the pericardium)를 가로로 절제한다. 좌측 하폐인대를 절제하고 식도에 근접하여 윗쪽으로 박리를 진행하여 좌측 쇄골하 동맥 기시부까지 하행대동맥을 박리한다. 우측 폐는 우측 하폐인대를 절제하고 식도에 근접하여 홑정맥 부위까지 박리한다. 기관의 박리와 절제를 위한 준비는 앞에 설명한 바와 동일하다. 무기폐를 없애기 위해 폐를 부풀리고 기관에 세 번의 봉합을 한 후 그 사이를 절제한다. 심폐장을 한번에 흉강에서 적출한다.

2.5 적출 후 관리 및 포장

적출된 폐에 특이사항 (헤파린 투여 후 출혈, 공기 누출이나 적출 과정 중 외상)이 없는 지 확인한다. 모든 부분(예를 들어, 심방 cuff)들이 충분히 잘 박리 되었는지 확인한다. 적출 전에 장기간 입원했거나 폐색전의 위험 인자를 가지고 있는 기증자의 경우는 도뇨관을 사용하여 각각의 폐정맥에 관류액을 흘려주어 폐동맥을 통해 혈전이 빠져 나오도록 하는 것이 좋다. 주기관지를 너무 깨끗하게 박리하는 것은 기관지 주변의 혈관을 손상시켜 문합부의 합병증을 가져오기 때문에 시행하지 않는다. 좌우측 폐를 다른 병원에서 각각 이식할 경우에는 기관 분지부 (carina)에 가깝게 stapling하여 양측 폐를 분리한다. 저온유지와 안전한 수송을 위해 3장의 봉지를 이용한다. 안쪽 봉지 안에는 차가운 폐보존액을 채우고, 나머지 두 개의 봉지 안에는 차가운 생리 식염수와 조각얼음을 넣는다. 아이스박스에 포장된 폐장과 교차반응을 위한 혈액, 비장 조직을 넣어 이송한다.

3. 적출 병원을 떠나며

적출 병원을 떠나기 전에 가져온 장비나 비품이 있는 경우 조용히 챙긴다. 보통 폐적출 이후에 복부장기의 적출이 이어지므로 그 팀에 방해가 되지 않도록 유의한다. 적출병원의 코디네이터가 필요한 서류에 서명을 부탁하면 서류를 완성하고 수술실 내 관계자들에게 인사를 한다. 가능한 빨리 이식병원으로 출발하고 이식 병원의 주치의에게 폐장의 적출이 완료되었음을 알리고 폐의 상태와 도착 시간에 대해 알려주도록 한다.

발행인 정보

[대한이식학회 장기구득 가이드라인 TFT]

가톨릭의대 여의도성모병원 문인성 (위원장)

연세의대 세브란스병원 백효채 (심폐위원장)

가톨릭의대 의정부성모병원 김지일

가톨릭의대 대전성모병원 황정기

가톨릭의대 성바오로병원 김미형

서울의대 분당서울대병원 최영록

아주의대 아주대병원 함석진

서울아산병원 정성호

[삽화 제작]

국립암센터 류준선

Copyright 2018 The Korean Society for Transplantation. All Rights Reserved.
서울 마포구 백범로 202 마포케이씨씨웰츠타워 327호 TEL: 02-484-8052 / 02-703-8052 FAX: 02-485-8052 E-mail: mykst@mykst.org