뇌사자 장기구득

가이드라인



대한이식학회

본 가이드라인 및 삽화는 대한이식학회 회원들에 한하여 교육 및 연구 목적으로 자유롭게 사용 가능하며, 상업적 또는 2차 출판의 목적의 사용을 절대 금지합니다.

목 차

내 용	Page
뇌사자 장기적출 시 지켜야 할 일반적 준수사항	1
GUIDELINE FOR LIVER PROCUREMENT	3
GUIDELINE FOR KIDNEY PROCUREMENT	22
GUIDELINE FOR PANCREAS PROCUREMENT	29
GUIDELINE FOR SMALL INTESTINE PROCUREMENT	34
GUIDELINE FOR MULTIVISCERAL PROCUREMENT	40
GUIDELINE FOR HEART PROCUREMENT	45
GUIDELINE FOR LUNG PROCUREMENT	54

뇌사자 장기 적출 가이드라인

본 적출 가이드 라인은 뇌사 장기 기증자의 수술실 입실부터 퇴실까지의 과정 중 의료진 간의 갈등, 적출 팀 간의 충돌, 의료진의 부적절한 언행이나 태도 등으로 인해 장기를 기증한 환자의 숭고한 정신과 적출된 장기의 질에 해가 되는 결과를 방지 하기 위해 적출 수술에 관여하는 의료진이 지켜야 할 사항에 대해 기술 하였다.

뇌사자 장기 적출 시 지켜야 할 일반적 준수 사항

1. 기증자 병원에 도착부터 수술실 입실까지 단정한 언행과 복장을 유지한다.
2. 기증자 병원의 수술실 복장 규정을 준수한다.
3. 기증자 병원 코디네이터는 적출 팀에게 강의실, 휴게실, 식당 등 필요한 정보를 제공한다
4. 수술실 입실 후 모든 관계자들에게 팀원을 소개한다.
5. 적출 팀 간 대략적인 소요 시간과 박리방법 (냉 박리 혹은 온 박리)에 대해 논의한다.
6. 수술 시작 전 장비 혹은 기구의 준비 사항에 대해 확인한다.
7. 다음 사항에 대해서는 적출 팀 간 동의를 얻어야 한다
   - 기증자 헤파린 투여 시기 및 용량
   - 관류용 도관 삽입 시기 및 위치
   - 일반적이지 않은 약물 사용 여부
   - 혈관 적출의 범위
8. 절개 전 기증자의 숭고한 희생에 대한 묵념을 시행한다.
9. 복부 및 흉부 장기의 감염여부, 종양여부, 그리고 손상 여부를 점검한다.
10. 복부 및 흉부 장기 적출 팀의 합의 하에 교차 겸자(cross clamp)로 대동맥을 폐쇄하고 관류를 시작 한다.

(적출 팀간 관류 시간의 합의가 이루어지지 않는 경우 이식 병원 책임자들 간의 직접 통화 혹은 기증자 병원의 이식센터장의 중재로 원만히 합의되도록 한다.)

11. 각 장기의 적출 시 혈관 경계면에 대해서는 적출 팀 간의 합의하에 진행 한다.

12. 장기 적출 후 이송 전 장기 상태를 확인 하고 서명한다

13. 기증자 봉합 전 먼저 출발하는 적출 팀은 적출을 계속 진행하고 있는 타장기 적출 팀과 기증자 병원의 팀원에게 감사 인사를 표해야 한다.

14. 장기 적출 팀은 수술실 퇴실부터 이식 병원으로 출발 전 까지 단정한 언행과 복장을 유지한다.

15. 적출 후 시신의 관리

    - 시신을 봉합하기 전 잔류액을 제거하고, 흉부와 복부를 단단히 봉합한다.
    - 시신에 대해 최대한 예의를 갖추고 조심스럽게 피하층을 봉합하고 정중절개를 연속봉합으로 닫는다.
    - 절개부위를 상처드레싱으로 덮는다.
    - 시신의 퇴실 시 최대한 정결하고 경건한 모습으로 퇴실한다.



16. 그 외 기록되지 아니한 사항은 기증자 및 가족을 진심으로 예우하는 마음을 기본으로 하여 보편 타당한 관례 및 양심에 따른다.

GUIDELINE FOR LIVER PROCUREMENT

1. 준비

장기 적출을 시작하기 전에 적출의는 다음 사항들을 확인해야 한다.

1.1. 체크리스트

- 뇌사 상태 확인
- 기증자의 혈액형
- 혈청학 검사 (HBV, HCV, CMV, EBV, Toxoplasmose)
- 장기 별 특정 혈액검사 결과
- 최근 혈역학적 변화 / 승압제 사용 기록
- 중환자실 체류 기간
- 혈역학적 불안정성의 횟수와 기간
- 인슐린 요구량 (사용량)
- 병력
- 피부암 여부
- 직장수지검사 (남성은 전립선 검사 함께 시행)
- 가능하다면 수술 중 간 초음파 검사

1.2. 기증자의 수술 자세

- 팔은 옆으로 고정
- 머리는 뒤로 젖힘
- 흉골절흔 (sternal notch)에서 치골결합 (symphysis pubis)까지 체모 제거

- 멸균된 소독포와 방수 테이프 (opsite foyle)로 수술부위 준비

2. 적출 술기

원칙적으로 장기 적출에는 세 가지 방법이 있다.

2.1. 신속 기법인 '냉 박리' (활력징후가 불안정한 기증자의 경우 필수). 적출시간을 최소화할 수 있다.

2.2. 도관 삽입 및 관류 전 장기를 박리하는 '온 박리'. 관류에 앞선 박리는 혈관 경련과 복강 내 장기의 (특히, 간의 경우) 산소 소비 증가를 일으킨다는 증거가 있다. 흉부장기적출 팀이 적출을 하는 동안 이러한 변화가 회복되도록 한다. 흉부 장기를 적출하지 않을 때, 온 박리 기법이 사용될 경우에는 30-60분의 회복시간을 주어야 한다.

2.3. 신장 단독 적출 (신장 적출에 대한 지침 참조)

2.1. 냉 박리(신속한 적출법)

2.1.1. 절개

심장과 폐를 적출하지 않는 상황에서도 흉골절흔 (sternal notch) 에서 치골결합 (symphysis pubis)까지 복부정중절개 및 흉골절개를 시행하는 것이 시야확보에 가장 좋다. 기증자의 활력징후가 불안정할 경우 관류할 때까지 개흉술을 미룰 수 있다.

최상의 지혈을 위해 피부층을 포함한 모든 층의 절개 시 전기소작기 등의 투과열요법 사용이 추천된다.

개흉술과 개복술

① 경정맥와 (jugular fossa) 부위와 검상하 심장막부위 (subxyphoidal pracardial region)의 무딘 박리 (blunt dissection)

② 후경정맥 인대(retrojugular ligament)의 투과열요법 절개

③ 흉골절개 (sternotomy)

④ 골수 왁스 (bone marrow wax)를 이용한 흉골의 지혈

⑤ 흉부장기적출팀이 도착하여 동의하기 전까지는 심장막을 열지 않도록 함

⑥ 흉부와 복부에 대한 견인기 장착 (이 경우 심장막 양쪽 횡경막에 절개를 가함)

⑦ 흉부장기적출팀 간 합의하에 심장의 정점 (apex)에서부터 무명정맥 (vena anonyma)까지 심장막을 세로로 절개

⑧ 두 개의 2-0 Vicryl 을 이용하여 심장막 양측을 흉골 상방 피부에 고정

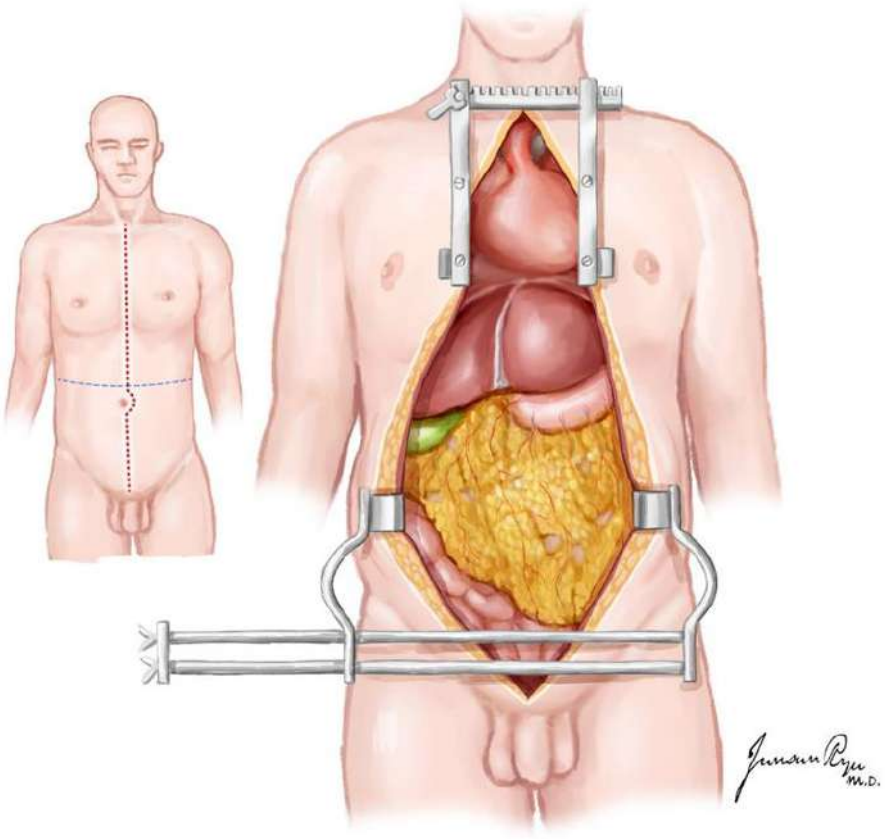

Figure 1. 개흉술과 개복술

2.1.2. 장기 점검

모든 복부 및 흉부 장기의 이상유무를 검사한다.

2.1.3. 도관 삽입과 장기 적출 준비

복부대동맥, 총장골동맥 (common iliac artery) 및 하대정맥 (inferior vena cava)을 노출시킨다.

① 막창자 (cecum)와 회장 원위부 (distal ileum)의 이중 복막 부위 (peritoneal duplicature) 절개 [Figure 2]

② 우반결장 (right hemicolon)의 유동화와 십이지장 유동화 (Kocher's maneuver)를 통해 후복막을 완전히 노출

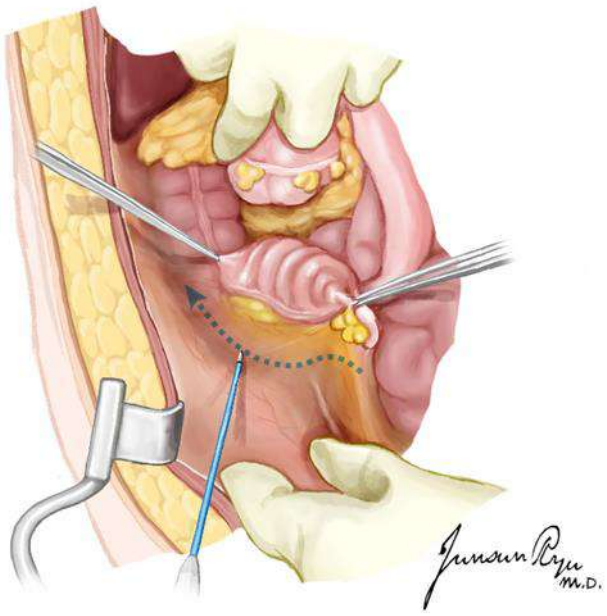

Figure 2 우반결장의 유동화

③ 복부대동맥 분지 부위에서부터 좌우 신정맥의 상연까지 간 하부 하대정맥 (infrahepatic IVC)을 완전히 노출 [Figure 3]

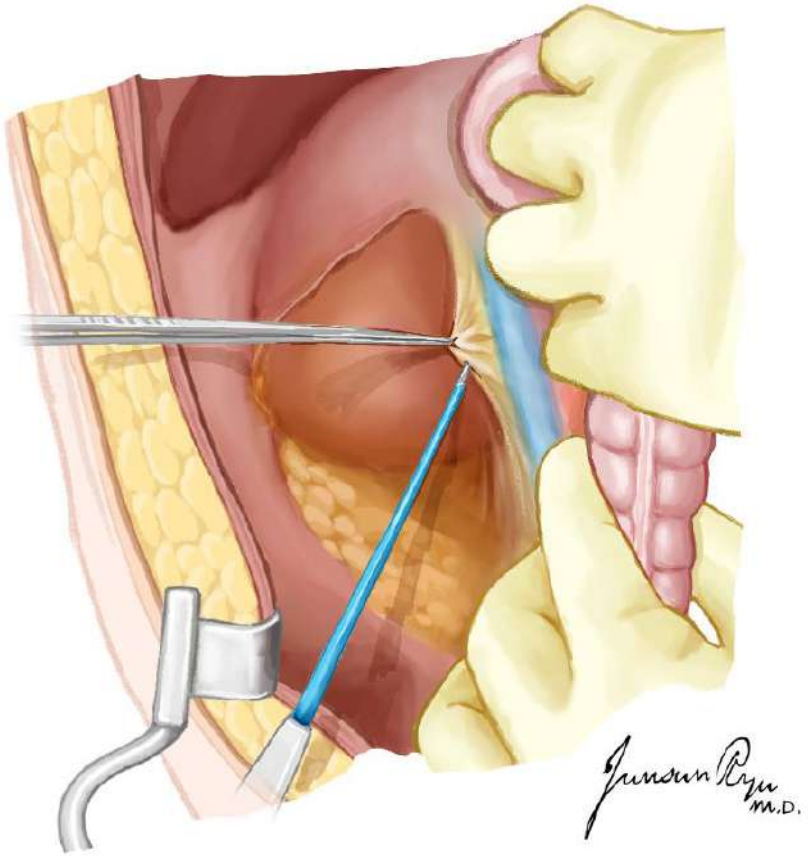

Figure 3 Korcherization

④ 복부대동맥 분지부와 총장골동맥의 분지부 확인

주의사항: 1 ~ 3 %에서 신장하극동맥 (lower pole renal artery)이 총장골동맥에서 분지된다. 이러한 환자에서 우측 총장골동맥에 관류용 도관을 삽입할 경우에는 신장하극동맥의 기시부보다 원위부에서 시행해야 한다. 또한, 관류액이 좌측 다리 쪽으로 흘러가는 것을 피하기 위해 좌측 총장골동맥에 나중에 결찰할 실을 걸어두어야 한다. 혈관을 결찰하고, 헤파린을 주입한 지 3분 후 총장골동맥 혹은 대동맥에 관류용 도관을 삽입 한다. [Figure 4]

⑤ 대동맥 박리 후 관류용 도관을 고정하기 위한 두 개의 걸이(sling)를 대동맥에 걸어 놓는다. 소아 간이식 및 분할 간이식에서는 하장간막동맥 (inferior mesenteric artery)을 보존하고, 필요한 경우 하장간막동맥을 대동맥 패치 형태로 적출 한다.

⑥ 관류 중 하지로부터 올라오는 혈액을 막기 위해서 원위부 하대정맥을 결찰한다.

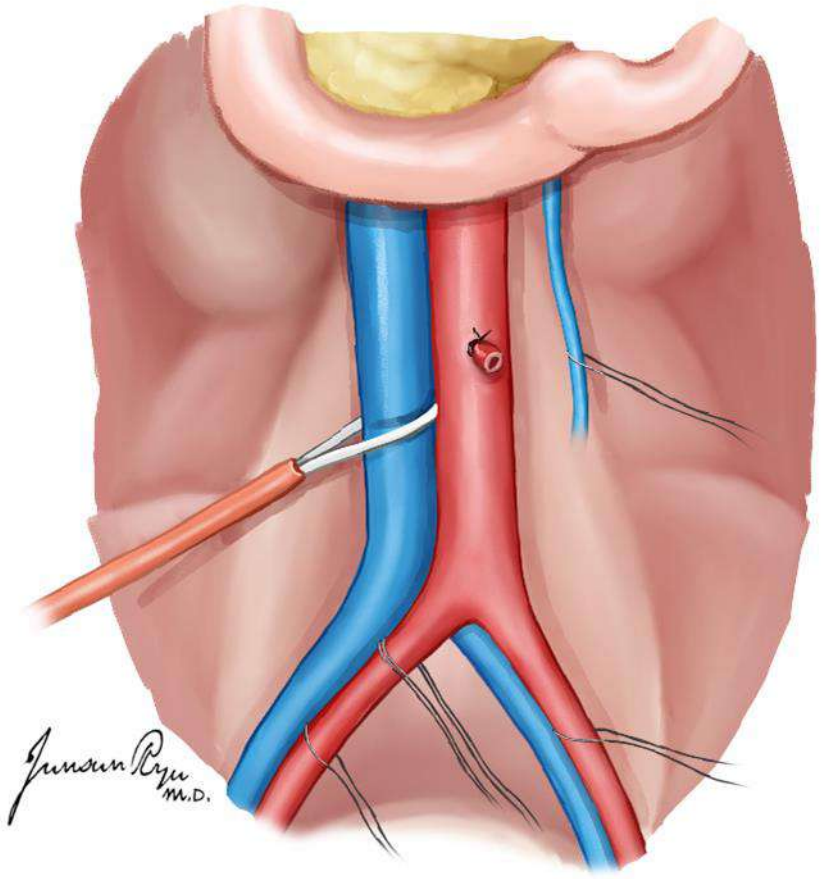

Figure 4 카테터 삽입을 위한 준비; 대동맥 (Aorta), 하장간막정맥 (IMV) 박리 및 하대정맥 (IVC) 박리

주의 사항: 복부대동맥이나 총장골동맥의 죽상동맥경화증이 심한 경우는 관류용 도관을 원위부 대동맥에 위치시켜야 한다. 원위부 대동맥의 죽상동맥경화증이 심하거나 대동맥류가 있어 도관 삽입이 여의치 않은 경우에는 혈전색전증 발생 및 가성내강 (false lumen)으로의 도관 삽입을 피하기 위해 흉부대동맥에 도관을 삽입하는 것이 좋다.

2.1.4. 흉부 / 복부대동맥 노출

복부 및 흉부 장기 각각의 관류를 위해서는 횡격막 부위의 대동맥을 박리하여 걸이 (sling)를 둘러놓고 교차겸자 (cross-clamping)를 준비한다. 흉부에서 복부로의 대동맥 이행부를 노출시키기 전에 간동맥 주행을 손으로 부드럽게 만져 확인한다.

좌간의 유동화 (Mobilization of Left liver lobe)

좌삼각 인대를 박리하여 횡경막하 부위의 좌간을 완전히 유동화하고 간 상부의 하대정맥 (suprahepatic IVC)까지 노출시킨다. 이때, 소망낭(lesser sac)을 따라서 올라오는 좌위동맥 (Lt. gastric artery) 기원의 부속/이형 좌간동맥(accessory/aberrant Lt. hepatic artery) 의 유무를 확인한다.

대동맥 제어 (Control of aorta)

대동맥의 제어를 위해, 식도의 바로 우측에 위치한 횡격막 구멍 (diaphragmatic hiatus)을 열어야 한다. 식도를 좌측으로 견인하면서 대동맥을 노출시킨다. 대동맥주위 장막(periaortic serosa)을 절개하고, 대동맥 후방을 크고 무딘 right angle을 사용하여 무딘 박리를 하고, 안전하고 완벽한 교차 겸자를 위해 굵은 실이나 나일론 테이프를 걸어 놓는다.[Figure 5] 대동맥 후방을 박리할 때 요추동맥 (lumbar artery)을 주의한다.

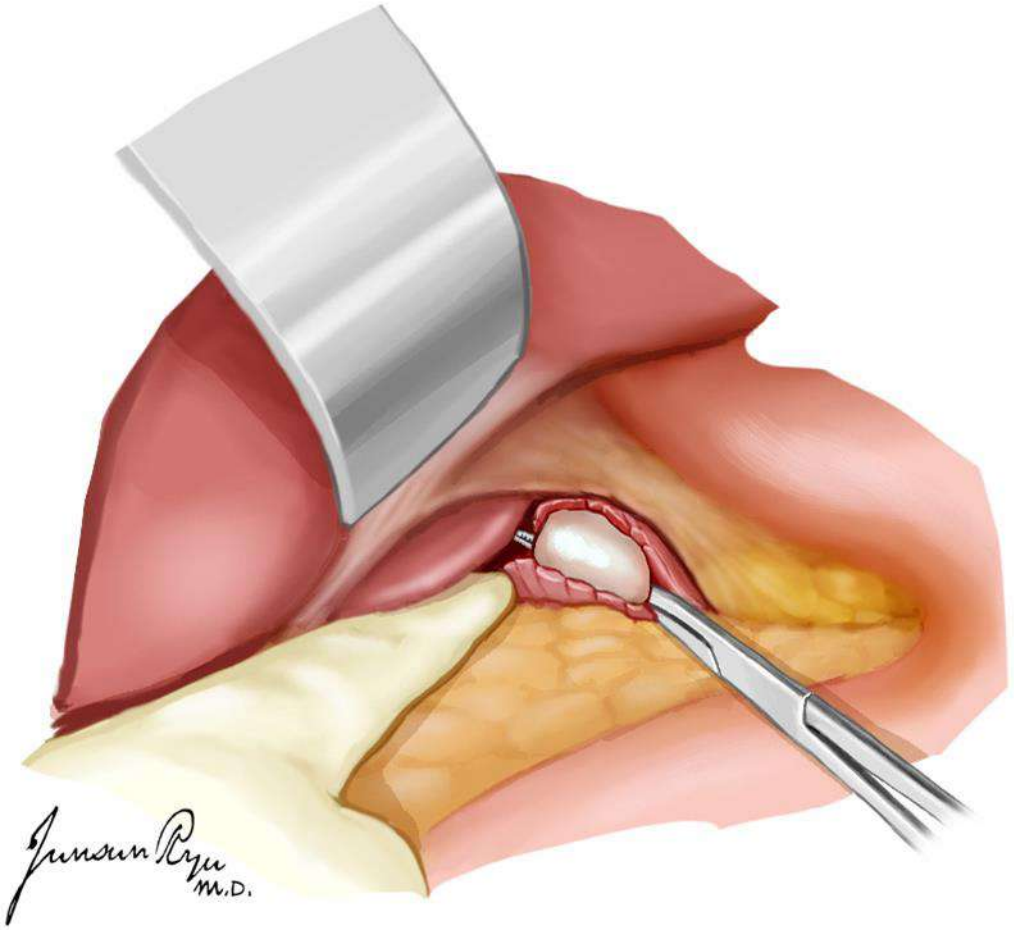

Figure 5 복강상부대동맥 (Supraceliac Aorta) 박리

관류용 도관을 삽입하기 전에 흉부장기적출팀을 기다려야 한다. 젖은 거즈 등으로 복부 장기를 보호하고, 복부장기적출팀의 한 명은 수술실 내에 머물러 있어야 한다. 흉부장기적출팀이 준비가 되면 헤파린을 최소한 관류용 도관 삽입 3분 전에 투여해야 한다.

2.1.5. 관류용 도관 (Cannula) 삽입

먼저 좌측 총장골동맥을 결찰하고 우측 총장골동맥의 원위부 혹은 복부대동맥의 원위부를 결찰한다. 우측 총장골동맥이나 대동맥에 T 자형 절개를 가하여 관류액이 채워진 도관을 삽입하고 도관의 끝 부위가 함께 묶이도록 근위부를 결찰한 후 도관이 빠지지 않도록 이중 결찰을 시행한다. [Figure 6, 7]

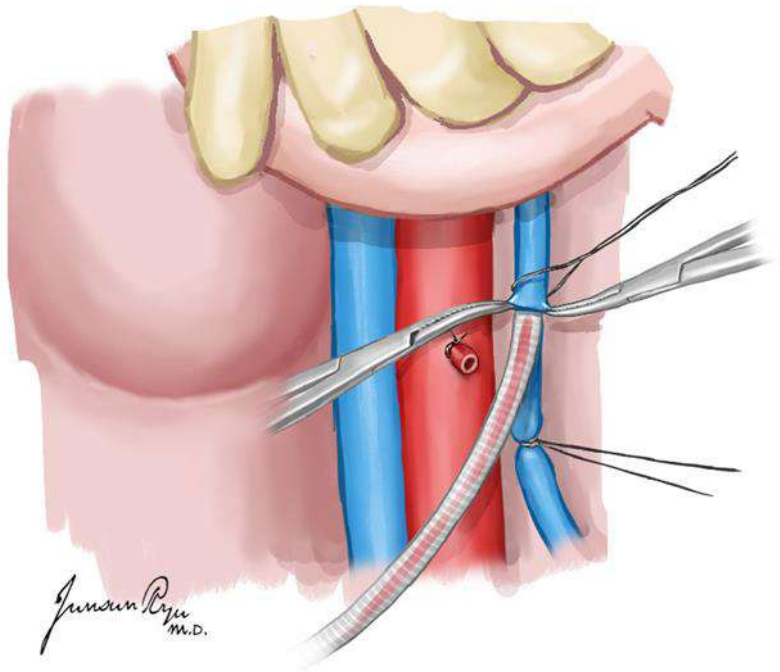

Figure 6 하장간막정맥 (IMV) 도관 삽입

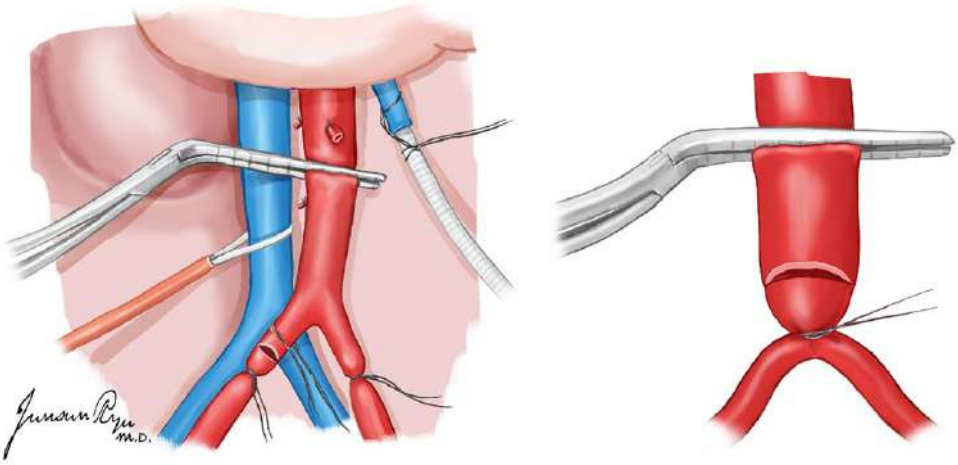

Figure 7 대동맥 도관 삽입

2.1.6. 관류

흉부장기적출팀과의 협의 하에 흉부대동맥을 교차겸자로 결찰하고 간 상부의 하대정맥을 절개하여 정맥혈을 배출하고, 대동맥 단독으로 압력 관류 (pressure perfusion)를 시행한다. 이중 관류 (dual perfusion), 즉 추가적인 문맥 관류는 췌장 및 소장 이식편에 손상을 입힐 수 있고, 간에는 임상적 이득이 없다. 만약, 간 적출팀이 이중 관류를 필요로 하면, 십이지장 상방 문맥에 도관을 삽입하여 관류를 시행한다. 이 방법은 도관을 삽입한 문맥보다 하방의 정맥혈 배출을 가능하게 하므로 췌장과 소장 적출 시 특히 중요하다. 배출구 폐쇄의 위험을 방지하기 위해서는 도관 삽입부위 직하방에서 문맥을 완전히 절단해야 한다. 관류 시작과 함께, 차가운 얼음물이나 슬러쉬 상태의 얼음으로 모든 복부 장기를 즉시 냉각시킨다. 관류를 진행하는 동안 담낭관을 결찰하여 담낭액이 담관 내로 흘러들어가지 않도록 한다. 만약, 시간적 여유가 있으면, 총담관을 십이지장 상방에서 열어 100mL 이상의 차가운 식염수나, 0.9% 리도카인, 혹은 관류액을 사용해 맑게 나올 때까지 씻어낸다. 췌장 쪽으로 남게 될 총담관의 원위부는 결찰한다. 적출한 간을 포장을 하기 전 보조 테이블 (back table)에서 담도를 다시 씻어낸다. 복부 장기는 보통 흉부장기의 적출이 끝난 후에 적출하게 된다(심장 및 폐 적출에 대한 지침 참조).

2.1.7. 일괄 (en bloc) 간 및 췌장 적출 (췌장 적출에 대한 지침 참조)

① 좌측 횡격막을 식도 부위까지 절개한다.

② 우측 횡경막은 부신이 있는 부위까지 절개하며, 우간의 피막이 견인으로 손상되지 않도록 주의한다. [Figure 8]

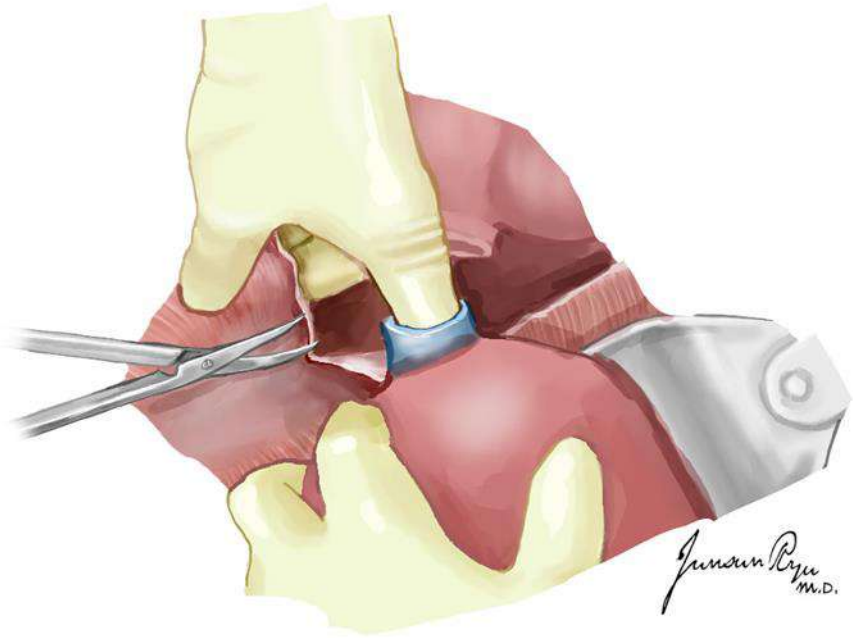

Figure 8 횡격막 박리

③ 우측 위대망 동정맥 (gastroepiploic artery and vein) 및 우위동맥(right gastric artery)을 결찰하고 절제한다. [Figure 9, 10]

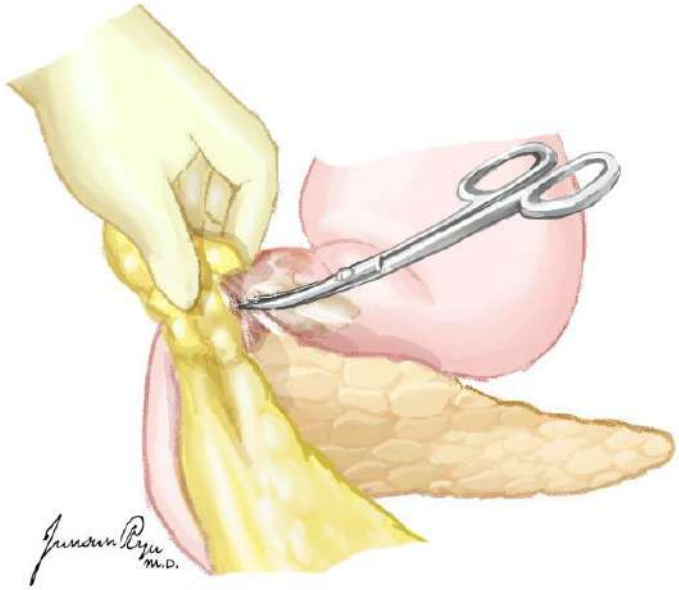

Figure 9 위대망 동정맥 결찰



Figure 10 대망절제 및 우위동맥 결찰

④ 유문부(pylorus) 직하방 근위부 십이지장을 80mm 봉합기(GIA blue)을 사용하여 절제하고 베타딘으로 절제면을 닦아낸다.
⑤ 좌위동맥과 정맥을 결찰한다.

⑥ 췌장의 말단부 경계에서 하장간막정맥(inferior mesenteric vein)을 결찰한다.

⑦ 췌장 두부 하방에 위치하는 십이지장 3구역 부위에서 상장간막정맥과 비장정맥을 박리하여 절제한다.[Figure 11] 장간막 뿌리 (mesentery root) 쪽은 봉합기를 사용할 수 있으나 췌십이지장동맥 (pancreatico-duodenal artery) 손상을 방지하기 위해서 봉합 라인은 구상돌기 (uncinate process)에 너무 가깝지 않게 한다.

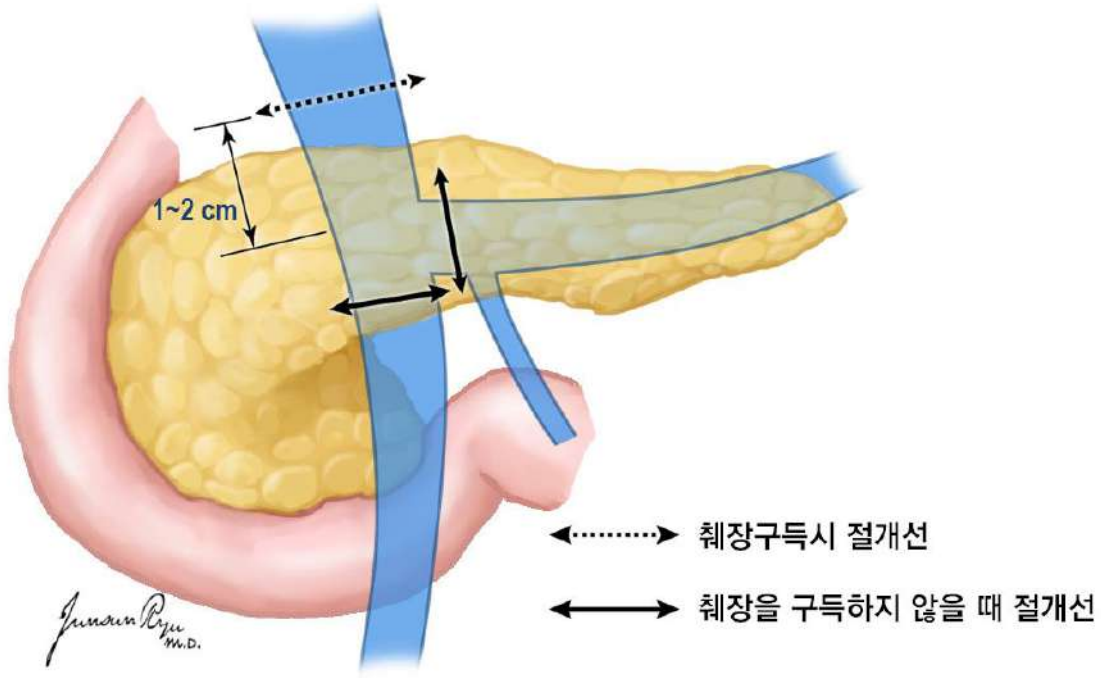

Figure 11 간문맥 절제선

⑧ 트라이츠 인대 (Treitz ligament) 하방에 있는 근위부 공장 (proximal jejunum)을 80 mm 봉합기를 사용하여 절단하고 베타딘으로 절제면을 닦아낸다. [Figure 12]

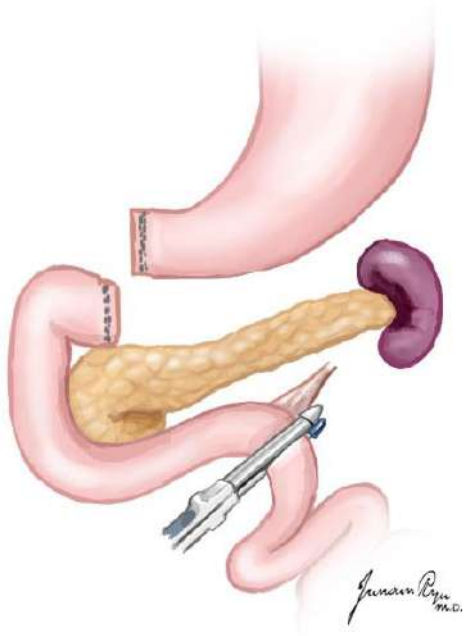

Figure 12 공장 근위부 절제

⑨ 손으로 비장과 함께 췌장 미부 (tail of the pancreas)를 들어올리면서 비장-대장 인대 (spleno-colic ligament)를 절개한다

⑩ 전기소작기를 사용하여 췌장의 등쪽 (dorsal side of the pancreas)을 유동화 한다

⑪ 좌우 신장동맥을 보면서 상장간막동맥 주변의 대동맥을 박리한다.

⑫ 간 하부 하대정맥을 유동화하고 좌우 신장정맥을 노출시키고 하대정맥을 신장정맥 상방에서 절개한다.

⑬ 우측 척추 옆 근육층을 박리하여 우부신을 절제한다. 좌측 척추 옆 근육층을 박리하여 좌부신을 절제하고 근위부 대동맥 결찰 부위까지 올라간다.

⑭ 척추 앞 결합조직을 분리하고, 상장간막동맥과 복강동맥 기시부를 포함한 대동맥 부위를 절개한다. 신장동맥이 상장간막동맥과 가까이 위치하고 있어 손상이 되지 않도록 주의한다. [Figure 13]

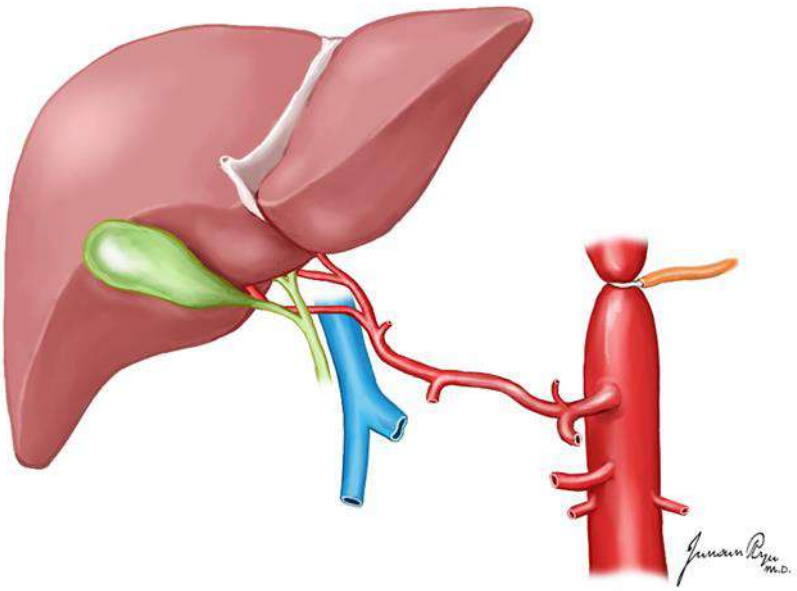

Figure 13 간동맥의 주요 분지

2.1.8. 신장 적출 (신장 적출에 대한 지침 참조)

2.1.9. 장골동맥 및 정맥 제거

장골동맥(총-, 외-, 내장골동맥) 및 정맥은 간 및 췌장 (또는 소장) 이식에 필요한 도구로 적

출 시 내장골동맥의 2차 분지를 포함해야 한다. 장골동맥의 동맥경화가 심한 경우에는 상완두동맥간(brachiocephalic trunks)을 추가로 적출한다. 또한, 소장을 적출하지 않을 경우에는 상장간막동맥 전체를 췌장과 함께 적출한 후 회막장동맥 (ileocolic artery)을 비장동맥 문합에 사용할 수 있다. 물이 새지 않도록 (watertight) 철저하고 완벽하게 흉부와 복부 절개를 봉합하고 깔끔하게 피부를 봉합한 후 적절히 드레싱함으로써 적출 과정은 마무리 된다.

2.1.10. 보조 테이블에서 간과 췌장의 분리

① 간과 췌장의 분리는 총간동맥 (common hepatic artery)과 상장간막동맥의 분리에서 시작된다.

② 췌장 두부의 상연에서 위십이지장동맥 (gastroduodenal artery)을 절제하는데, 이 때 췌장에 남을 쪽 (toward the pancreas)에 봉합사로 표시를 하고 총간동맥 쪽에 절단단(stump)이 남도록 절단한다.

③ 다음으로 비장동맥을 복강동맥 (Celiac trunk) 인근에서 절단 한다. 이후 비장동맥의 기시부와 첫 번째 분지 부 중간에서 봉합사(6-0 Prolene)로 표시를 남긴다.

④ 문맥 (portal vein)은 비장정맥과 상장간막정맥이 합류하는 부위보다 훨씬 상방에서 절제하여 문맥이 간 뿐 아니라 췌장에도 충분히 남도록 한다.[Figure 11]

⑤ 부속/이형 우간동맥 (aberrant/accessory right hepatic artery)이 문맥의 후방에서 드러날 수 있다. 이 경우 우간동맥을 기시부에서 결찰하여 상장간막동맥은 췌장 쪽에 남긴다.

⑥ 총담관 원위부를 결찰하고 절제하면 간과 췌장의 분리가 완료된다. 이 때 담관을 다시 한 번 세척하는 것이 바람직하다.

2.2. 온 박리 기법

이 방법은 많은 시간이 소요된다. 또한, 더 높은 비율의 실질 및 혈관 손상을 보일 뿐만 아니라 간 및 췌장의 이식편 기능이 떨어진다. 우반결장을 유동화하고 십이지장을 유동화 (Kocher's maneuver) 하여 후복막을 완전히 노출시킨다.

2.2.1. 복부대동맥 / 총장골동맥 및 하대정맥의 노출

① 막창자 (cecum)와 회장 원위부 (distal ileum)의 이중 복막 부위 (peritoneal duplicature)

절개 [Figure 2]

② 우반결장 (right hemicolon)의 유동화와 십이지장의 유동화 (Kocher's maneuver)를 통해 후복막을 완전히 노출

③ 복부대동맥 분지 부위에서부터 좌우 신정맥의 상부경계 부위까지 간 하부 하대정맥 (infrahepatic IVC)을 완전히 노출 [Figure 3]

④ 복부대동맥 분지부와 총장골동맥의 분지부 확인

주의사항: 1 ~ 3 %에서 신장하극동맥 (lower pole renal artery)이 총장골동맥에서 분지된다. 이러한 환자에서 우측 총장골동맥에 관류용 도관을 삽입할 경우에는 신장하극동맥의 기시부보다 원위부에서 시행해야 한다. 또한, 관류액이 좌측 다리 쪽으로 흘러가는 것을 피하기 위해 좌측 총장골동맥에 나중에 결찰할 실을 걸어두어야 한다. 혈관을 결찰하고, 헤파린을 주입한 지 3분 후 총장골동맥 혹은 대동맥에 관류용 도관을 삽입 한다.

⑤ 대동맥 박리 후 관류용 도관을 고정하기 위한 두 개의 걸이(sling)를 대동맥에 걸어 놓는다. 소아 간이식 및 분할 간이식에서는 하장간막동맥 (inferior mesenteric artery)을 보존하고, 필요한 경우 하장간막동맥을 대동맥 패치 형태로 적출 한다.

⑥ 관류 중 하지로부터 올라오는 혈액을 막기 위해서 원위부 하대정맥을 결찰한다.

주의 사항: 복부대동맥이나 총장골동맥의 죽상동맥경화증이 심한 경우는 관류용 도관을 원위부 대동맥에 위치시켜야 한다. 원위부 대동맥의 죽상동맥경화증이 심하거나 대동맥류가 있어 도관 삽입이 여의치 않은 경우에는 혈전색전증 발생 및 가성내강 (false lumen)으로의 도관 삽입을 피하기 위해 흉부대동맥에 도관을 삽입하는 것이 좋다.

2.2.2. 흉부 / 복부대동맥 노출

복부 및 흉부 장기의 관류를 위해서는 횡격막부위의 대동맥을 박리하여 걸이 (sling)를 둘러 놓고 교차 겸자(cross-clamping)를 준비한다.

1) 좌간의 유동화

좌삼각 인대 (left triangular ligament)를 박리하여 횡경막하 부위의 좌간을 완전히 유동화하고 간 상부의 하대정맥까지 노출시킨다. 이때, 소망낭(lesser sac)을 따라서 올라오는 좌위동맥 기원의 부속/이형 좌간동맥이 있는지 확인한다.

2) 대동맥 제어

대동맥의 제어를 위해, 식도의 바로 우측에 위치한 횡격막 구멍을 열어야 한다. 식도를 좌측으로 견인하면서 대동맥을 노출시킨다.

대동맥주위 장막을 절개하고, 대동맥 후방을 크고 무딘 right angle을 사용하여 무딘 박리를 하고, 안전하고 완벽한 교차 겸자를 위해 굵은 실이나 나일론 테이프를 걸어 놓는다. 대동맥 후방을 박리할 때 요추동맥을 주의한다.

3) 위십이지장동맥을 확인하고 총간동맥의 근위부를 박리하면서 간십이지장 인대(hepatoduodenal ligament)를 박리한다 (담관의 동맥 관류를 보존하기 위하여 원위부를 박리).

좌위동맥과 비장동맥을 확인한다.

담낭관을 결찰한다. (담낭절제술은 이식을 시행할 센터에서 한다.)

복강동맥을 박리하고 상장간막동맥 근위부를 박리한다.

4) 흉부장기적출팀이 준비가 되면 헤파린을 관류용 도관 삽입 3분 전에 투여한다. 우측 총장골동맥이나 대동맥에 관류용 도관을 삽입하고 압력 관류을 시행한다.

소장이나 췌장을 적출하지 않는 경우에는 추가적인 문맥 관류를 시행할 수 있다.

(**<u>주의 사항:</u>** 굴모세혈관 (sinusoidal) 손상을 막기 위해서 낮은 압력 유지)

간과 췌장을 잘 노출시키기 위해서 유문부(pylorus) 직하방 근위 십이지장을 80mm 봉합기를 사용하여 절제한다. 장간막 뿌리쪽은 봉합기를 사용할 수 있으나 췌십이지장동맥 손상을 방지하기 위해서 봉합 라인은 구상돌기에 가깝지 않게 한다. 근위부 공장도 봉합기로 절제한다.

2.2.3. 간 적출

① 흉강에 위장을 넣고 다리 사이에 장을 위치시켜서 간, 췌장 및 신장을 완전히 노출시킨다.

② 위십이지장동맥을 절단하고 췌장 쪽 원위부는 봉합사로 표시를 해 둔다.

③ 비장동맥을 절단하고, 췌장 쪽 원위부를 봉합사로 표시해 둔다.

④ 복강동맥을 대동맥 패치를 절제하고 문맥을 절단 후 췌장 쪽 원위부를 봉합사로 표시한

다.

⑤ 좌측 신정맥 바로 위에서 간 하부 하대정맥을 절단한다.

⑥ 횡격막과 함께 간을 절제한다. 절제면은 우측 부신과 간 상부 하대정맥을 지나간다.

⑦ 간을 얼음물이 담긴 그릇에 담는다.

2.2.4. 췌장 적출 (췌장 적출에 대한 지침 참조)

① 상장간막동맥 직상방에서 복부대동맥을 절단 한다

(**주의사항:** 상장간막동맥은 신장동맥과 매우 가까이 위치함)

② 비장과 췌장 후면을 박리한다. 이 과정에서 비장을 손으로 잡고 진행한다. [Figure 14, 15]

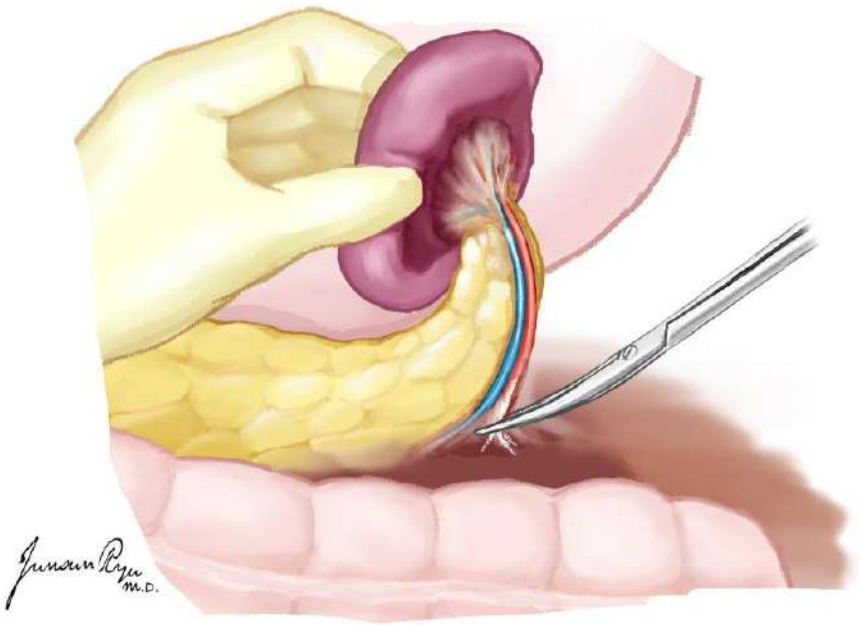

Figure 14 비장과 췌장 박리

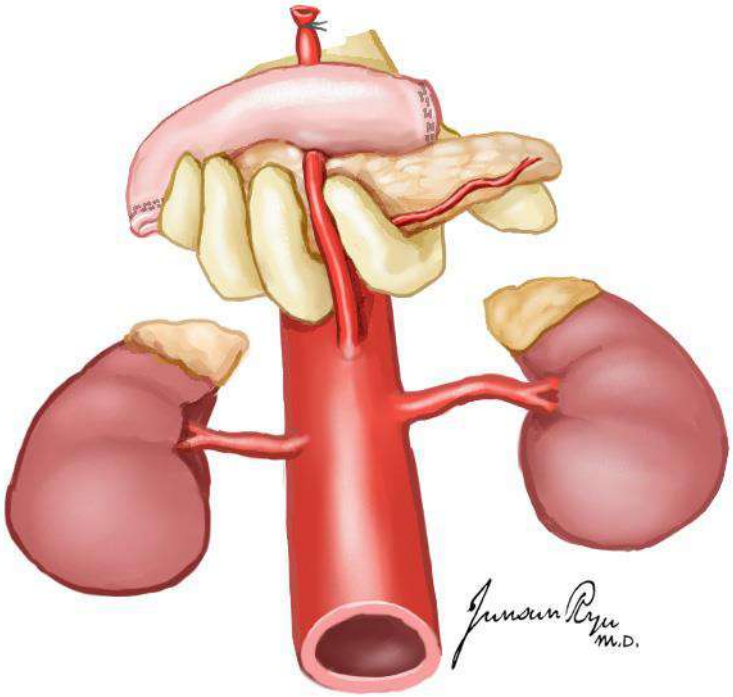

Figure 15 췌장 박리

③ 교차반응를 위한 시료로 비장의 상하극 (upper and lower pole of spleen)을 이용할 수 있지만, 주요 비장 부위는 췌장 이식편에 남겨놓아야 한다. 췌장을 얼음물이 담긴 그릇에 담는다.

2.2.5. 신장 적출 (신장 적출에 대한 지침 참조)

2.2.6. 장골동맥 및 정맥 적출

장골동맥(총-, 외-, 내장골동맥) 및 정맥은 간 및 췌장 (또는 소장) 이식에 필요한 도구로 내장골동맥의 2차 분지를 포함해야 한다. 장골동맥의 동맥경화가 심한 경우에는 상완두동맥간(brachiocephalic trunks)을 추가로 적출한다. 또한, 소장을 적출하지 않을 경우에는 상장간막동맥 전체를 췌장과 함께 적출한 후 회막장동맥을 비장동맥 문합에 사용할 수 있다. 물이 새지 않도록 철저하고 완벽하게 흉부와 복부 절개를 봉합하고 깔끔하게 피부를 봉합한 후 적절히 드레싱함으로써 적출 과정은 마무리 된다.

2.3. 신장 단독 적출 (신장 적출에 대한 지침 참조)

2.4. 보조 테이블 (Back table)

적출된 모든 장기는 보조 테이블에서 관류할 수 있다. (허혈성 담도손상 (ischemic type biliary lesion: ITBL)을 예방하기 위해 간동맥은 압력을 가하여 관류한다.) 모든 장기의 혈관, 피막 또는 실질 손상을 확인하고 보고한다.

2.5. 장기 포장

제 1 봉지: 관류액을 담고 간을 넣는다. (온도 4 ℃)

제 2 봉지: 멸균된 냉각 링거젓산용액 또는 식염수를 담는다.

제 3 봉지: 아무 것도 넣지 않는다.

적출된 혈관은 여분의 봉지에 관류액과 함께 넣어야 한다.

장기를 담은 봉지에는 공기나 얼음이 들어가면 안 된다.

2.6. 적출 후 기증자 관리

- 모든 이물질 및 잔류물 제거
- 세심하고 완벽한 창상 봉합
- 깔끔한 피부 봉합 및 창상 드레싱
- 모든 도관을 제거
- 사체를 존중하며 근엄하게 이송

GUIDELINE FOR KIDNEY PROCUREMENT

1. 준비

다음 사항과 순서는 다장기 적출뿐 아니라 신장 단독 적출에 관한 내용이다.

1.1. 체크리스트

- 환자 확인 (기증자 이식 코디네이터)
- 사망 증명서
- 뇌사 판정
- 장기 기증 동의서
- 혈액형
- 바이러스 감염 상태
- 혈액검사 [전혈구검사, 화학검사 – 전해질, 혈중요산질소, 크레아티닌, 동맥혈검사 (CBC, Blood chemistry – electorlytes, BUN/Cr, ABGA)]
- 병력
- 영상의학 검사
- 중환자실 치료 약물 [특히 카테콜라민 (cathecholamine) 등의 사용여부 확인]
- 소변검사

1.2. 기증자의 자세 및 준비

- 약간 뒤로 젖혀진 상태의 누운 상태 (slightly overstretched supine position)
- 양측 팔은 옆으로 벌려 준비
- 머리는 비스듬히 누임

- 목부터 치골결합부 (symphysis pubis) 까지 면도
- 소독 후 멸균커버로 덮어 준비

2. 적출 술기

2.1. 절개

복강 내 접근법을 시행할 경우 최대한 길게 복부정중절개를 시행하고, 비만 환자의 경우 필요에 따라 흉골절개를 동반하여 시행한다.

2.2. 복강 내 장기 관찰 (Exploration)

간원인대 (teres ligament)를 절개하여 묶고 겸상인대 (falciform ligament)를 처리한 후 장기를 육안적으로 관찰하여 병리적 소견이 있는지 (특히, 종양/암, 감염, 장기손상), 기증 가능여부를 확인하기 위하여 장기를 촉진한다.

2.3. 관류와 장기 적출의 준비 (Cannulation and retrieval preparation)

복부대동맥과 양측 총장골동맥(common iliac artery)을 박리하여 노출시킨다.

1) 우측 결장(right colon)을 좌측으로 당기면서 후복막을 절개 박리하여 상행결장 (ascending colon)과 횡행결장 (transverse colon)을 간문부(hepatic hilum)까지 박리한다.

2) 이때 우측 요관을 찾아서 손상되지 않도록 주의한다.

3) Kocher maneuver를 시행하여 십이지장의 우측에서 복막을 절개한다. 필요하다면 대망공 (foramen omentale, foramen of Winslow)의 무혈관 하연도 절개한다.

4) 하대정맥을 찾아서 장골정맥 유입부부터 신정맥 부위까지 노출시킨다.

5) 신정맥 하방의 하대정맥에 걸이를 위치시킨다. (looping)

6) 대동맥분지 (aortic bifurcation)와 총장골동맥을 노출시킨다.

주의사항: 장기 기증자의 3 %에서 신장하극동맥 (lower renal pole artery)이 장골동맥 (iliac

artery)에서 기원하므로 주의해야 한다. 복부대동맥의 전벽(anterior wall)은 위쪽으로 상장간막동맥 (superior mesenteric artery)까지 박리한다.

주의사항: 좌측 신장정맥을 항상 주의해야 한다.

7) 상장간막동맥은 박리하여 걸이를 걸어두고 (looping) 하장간막동맥 (inferior mesenteric artery)은 결찰한다.

8) 총장골동맥과 원위부 동맥의 결찰을 위하여 실을 걸어두고 또한 22-24 F 관류용 도관이 위치할 부위 위쪽에 추가로 2 개의 Vicryl 실을 걸어놓는다.

2.4. 관류용 도관 삽입

혈관을 겸자로 결찰 (clamping)한 후 우측 총장골동맥이나 복부대동맥 (하장간막동맥 아래)에 관류용 도관을 삽입한다. 이 때 신장하극동맥의 존재여부를 반드시 확인하여야 한다. 관류 시스템에 연결한 뒤 관류액으로 세척된 내강이 넓은 도관 (22-24F)을 정확하게 설치한다. 혈관 주위를 결찰하고 관을 고정시켜서 혈액누출을 방지한다. [Figure 6, 7]

2.5. 관류

1) 상장간막동맥 위의 대동맥을 걸이로 걸어두고, 필요하면 상장간막동맥을 결찰하고 절단한다. 복강동맥 (celiac trunk) 상부의 대동맥에 접근이 필요하다면 좌측 간 삼각인대 (triangular ligament)를 절개하여 [**주의사항:** 좌측 이형간동맥 (Left aberrant hepatic artery)] 좌측 간을 유동화 시키고 횡경막 근육을 절개하여 [**주의사항:** 식도] 대동맥에 도달한다.

2) 헤파린를 정맥 내로 주입하고, 대동맥 겸자결찰 (clamping) 전에 3 분간의 대기 시간을 가져야 한다.

3) 상장간막동맥 위의 대동맥을 결찰하거나 대동맥 겸자 (clamp)를 이용하여 결찰 (clamping)을 시행한다.

주의사항: 좌측 간 실질에 손상을 입히지 않도록 유의한다.

4) 양측 총장골정맥 유입부 (close to the bifurcation) 가까이에서 하대정맥을 결찰한다.

5) 우측 총장골동맥 혹은 복부대동맥을 통해 관류액을 (온도 4℃) 관류시킨다.

6) 결찰 부위 상방의 하대정맥을 절개하여서 정맥혈이 흘러나오도록 하여 정맥혈을 흡인하거나 또는 하대정맥에 24 F 도관을 삽입하여 정맥혈을 흡인한다.

7) 복부 장기에 냉관류를 시작함과 동시에 멸균 링거젖산용액이나 식염수 (온도 4 ℃)와 얼음 슬러시로 복강 내 장기를 즉각적으로 냉각시킨다.

주의사항: 복부 장기의 관류 상태를 확인한다.

2.6. 신장 적출

1) 관류가 끝나면 하대정맥의 앞쪽을 신정맥까지 절개하여 개방한다.

주의사항: 이때 하대정맥의 앞쪽을 가로질러 주행하는 우측 신동맥의 존재 여부를 반드시 확인하여야 한다.

2) 하대정맥의 등쪽을 절개한다.

주의사항: 우측 신장동맥의 등쪽으로 교차 주행하는 것이 없는지 확인한다.

모든 주요 신정맥을 박리한 후 하대정맥은 우측 신장정맥 쪽에 튜브형태로 남겨둘 수 있다.

3) 양측 신정맥은 대동맥의 좌측연에서 patch 형태로 양측에 절개 배당한다.

4) 복부대동맥도 배측을 열어서 대동맥분지 부위에서부터 상장간막동맥까지 절개한다.

5) 신장 동맥의 입구를 확인한다.

주의사항: 상장간막동맥과 장골동맥 사이에서 기원하는 이형동맥 (aberrant artery)이 있을 수 있음을 주의한다.

6) 요추동맥(lumbar artery) 사이로 대동맥의 후벽을 절개한다.

7) 양쪽 신장동맥을 patch 형태로 절개한다.

8) 요관은 방광입구에서 절개하고 신동맥과 신정맥은 patch 형태로, 그리고 신장은 주위의 지방조직과 capsule을 포함하여 적출한다. 적출한 각각의 신장을 4 ℃ 용액으로 채워진 멸균용기에 담는다.

모든 신장혈관을 노출하고 양측 신장을 일괄 적출 (en bloc removal) 할 수도 있다.

양측 신장 일괄 적출 (En bloc removal of the kidneys)

후복막 절개 후, 에스결장을 들어올리고 좌측 결장간막 (mesocolon)을 가로 절단한다. 다음으로 좌측 요관을 방광 근처에서 절개하고 좌측 신장의 주변의 지방조직을 절개하여 좌측 신장을 유동화 시킨다. 양측 요관을 하대정맥, 원위 대동맥과 함께 들어올린다. 후복막의 조직을 박리하고 절개함으로써 양측 신장을 일괄 적출할 수 있게 된다. [Figure 1]

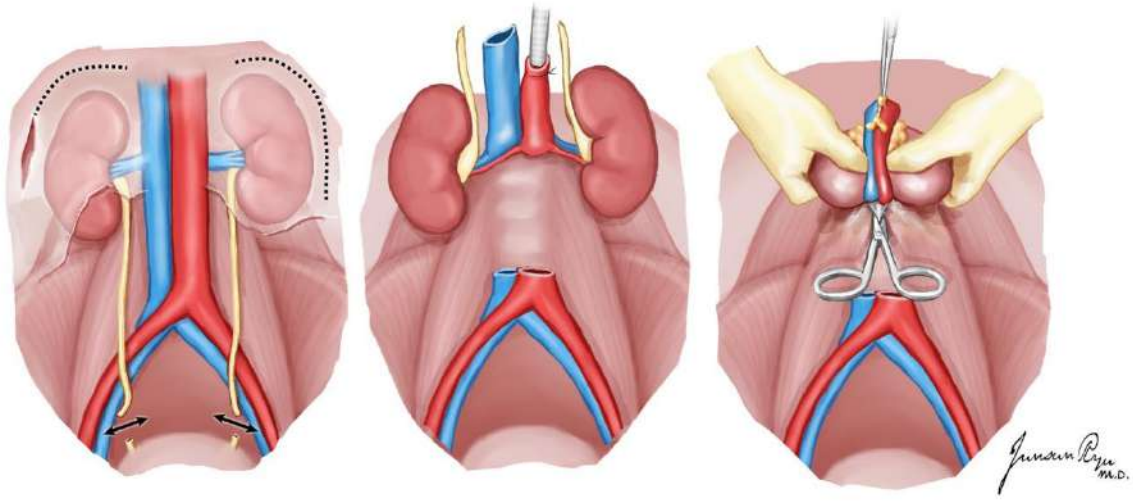

Figure 1. 양측 신장 일괄 적출

보조 테이블 (back table)에서 일괄 적출된 양측 신장을 분리하는 첫 단계는 좌측 신장정맥을 자르는 것이다. [Figure 2]

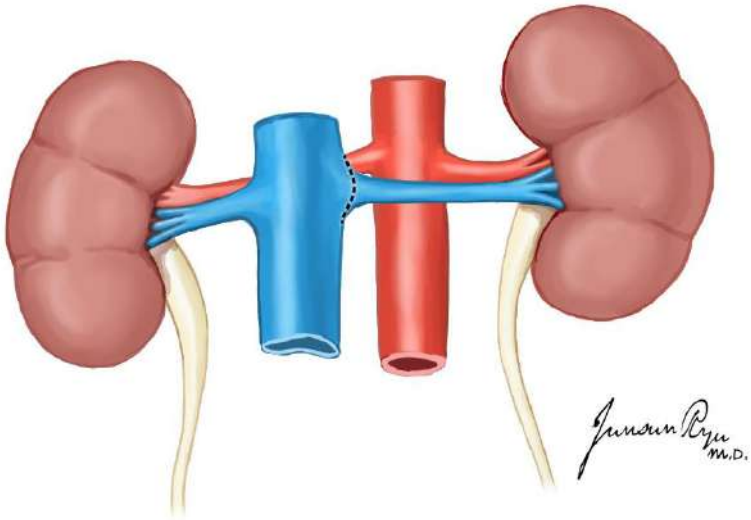

Figure 2. 양측 신장 분리: 좌측 신장정맥 절개

이후 적출된 양측 신장을 뒤집어서, 요추동맥 사이로 대동맥의 후면을 절제한다. 이후 양측 신

장동맥의 기시부와 추가적으로 있을 수 있는 신동맥을 확인하면서 대동맥의 앞쪽 벽을 절개한다. 이때 추가로 발견되는 신장동맥은 대동맥 patch 형태로 보존하면 된다. 보조 테이블에서 압력을 가하여 관류액을 통과시켜보고 깨끗한 배출액이 나오는지 혹은 혈관손상이 없는지 등을 확인하여 양측 신장을 평가한다.

주의사항: 5세 이하의 기증자에서 적출하는 신장은 대동맥과 대정맥을 포함하여 일괄 적출되어야 한다. 이런 경우, 수혜자 장기이식센터와 긴밀한 연락이 필요하다.

9) 종양의 여부와 신장의 관류상태를 확인하기 위하여 신장의 표면을 노출시킨다.

주의사항: 신장의 하극부 (lower pole of the kidney)와 요관의 사이의 조직을 심하게 박리하는 것은 피해야 한다. (**주의사항:** 요관의 혈액 공급에 문제가 발생할 수 있다).

10) 추가적으로 관류를 하여서 관류의 정도와 각 신동맥의 혈관 상태를 평가하며, 정맥 유출로 또한 동시에 평가되어야 한다.

2.7. 장기의 포장

각각의 신장은 세겹으로 포장하게 된다.

제 1 봉지: 차가운 관류액을 담고 우측/좌측 신장을 넣는다. (500 ml, 온도 4 ℃)

제 2 봉지: 멸균된 냉각 링거젖산용액이나 식염수를 담는다. (1000 ml, 온도 4 ℃)

제 3 봉지: 멸균된 냉각 링거젖산용액이나 식염수 (1000 ml, 온도 4 ℃)를 담고 좌/우 라벨 부착한다.

장기는 얼음을 채운 이송박스에 넣고 차가운 링거 혹은 식염수 통에 담아서 같이 이송한다.

2.8. 기증자의 장기적출 후 care

- 모든 이물질 및 잔류물 제거
- 세심하고 완벽한 창상 봉합
- 깔끔한 피부 봉합 및 창상 드레싱
- 모든 도관을 제거

- 사체를 존중하며 근엄하게 이송

참고문헌

1. Neri F, Tsivian M, Coccolini F, et al. Urological complications after kidney transplantation: Experience of more than 1000 transplantations. Transplantation Proceedings 2009; 41: 1224.

2. Chai JW, Lee W, Yin YH, et al. CT Angiography for living kidney donors: Accuracy, cause of misinterpretation and prevalence of variation. Korean J Radiol 2008; 9(4): 333.

3. Bentas W, Probst M, Jones J, et al. Qualita¨t der Leichennierenentnahme in Deutschland. Urologe 2007; 46: 268.

4. Saldarriaga B, Perez AF, Ballesteros LE. A direct anatomical study of additional renal arteries in a Colombian mestizo population. Folia Morphol 2008; 67(2): 129.

5. Wunderlich H, Wilhelm S, Reichelt O, Zermann DH, Boerner R, Schubert J. Renal cell carcinoma (RCC) in renal graft recipients and donors – incidence and consequence. Urologia Int 2001; 67(1): 24.

GUIDELINE FOR PANCREAS PROCUREMENT

1. 준비

췌장 적출을 시작하기 전에 다음 사항들을 검사 팀과 수혜자 팀에서 확인하고 고려해야 한다.

1.1. 체크리스트

적출할 췌장의 기능 손상 정도를 예측하기 위하여 다음 사항을 확인해야 한다.

- 중환자 실 체류기간 > 7 일
- 심장 정지 > 5 분
- 혈액 나트륨 > 160 mmol / l
- 아밀라아제 > 390 U / l 또는 리파아제> 480 U / l
- 아드레날린 > 0.05 μg/ kgBW / min 또는 도부타민/도파민 > 10 μg/ kgBW / min

1.2. 기증자 연령

췌장기증자의 나이가 50세 이상인 경우 이식췌장의 장기 생존율에 결정적인 영향을 미친다는 보고가 있다. Andreoni 등의 연구자들은 췌장기증자 나이가 50 세 이상 군과 18 세에서 34 세 사이 군간의 5년 이식췌장 생존율을 비교한 결과 각각 60 %와 73 %로 50세 이상의 기증자 군에서 이식생존율이 유의하게 감소한다고 보고하였다. 유럽(Eurotransplant)에서는 췌장기증자의 연령 상한선을 50세로 유도하였고 50세 이상의 기증된 췌장은 췌도이식을 고려할 것을 권고하였다.

1.3. 기증자 체질량지수 (BMI)

비만인 기증자는 췌장 지방 함량이 많아서 허혈-재관류 손상에 더욱 민감할 수 있고 또한 복강 내 감염 및 조기 이식 결손 가능성도 높다. Stegall 등의 연구자들은 기증자의 체질량지수를 나누어 비교 분석하였다. 3년 이식췌장 생존율은 체질량지수가 30 이상인 군에서 68 %, 체질량지수가 30보다 낮은 군에서 78 %였으며 비만의 기증자에게서 이식췌장 생존율이 현저하게 감소한다고 보고하였다. 유럽 (Eurotransplant)에서는 췌장 이식을 위해 체질량지수가 30 이하

인 기증자를 권고하며 비만 기증자 (체질량지수> 30)는 췌도이식을 고려할 것을 권고하였다. 이러한 데이터는 Vinkers 등에 의해 정의된 P-PPAS 점수에도 반영 되었다. (표 1 참조) P-PPAS 점수가 17 점 미만인 기증자는 췌장 기증에 적합한 것으로 간주한다.

	1점	2점	3점
나이	<30	30-40	>40
체질량지수	<20	20-25	>25
혈장 나트륨 (mmol/l)	<155	155-160	>160
중환자실 치료 (일)	<3	3-7	>7
심장마비 (분)	No	<5	>5
아밀라아제 (U/l)	<130	130-390	>390
리파아제 (U/l)	<160	160-480	>480
(Nor) 아드레날린 (μg/kgBW/min)	No	<0.05	>0.05
도부타민/도파민 (μg/kgBW/min)	No	<10	>10

2. 적출 술기

2.1. 절개

흉복부 접근법은 이전에 기술하였다 (see guideline for liver procurement)

2.2 복강 내 장기 관찰 (Exploration)

상복부 혈관의 해부학적 변이를 확인한다. (상장간막동맥에서 기시하는 우측 간동맥 혹은 좌측 위동맥에서 유래하는 좌간동맥 등의 변이를 확인한다) 췌장의 적출은 가능한한 췌장을 만지지 않는 것 (no-touch technique)이 중요하므로 함께 적출하는 비장을 손잡이 (handle)로 이용하게 된다. 혈관의 다양한 변이를 확인하기 위하여 상장간맥동맥과 복강동맥을 박리한다.

2.3. 관류

췌장 두부의 혈류공급은 복강동맥에서 유래한 상부췌십이지장동맥 (superior pancreaticoduodenal artery)와 상장간막동맥에서 기원하는 하부췌십이지장동맥 (inferior pancreaticoduodenal artery)의 등쪽 및 배쪽 분지를 통해 이루어진다. 또한 등쪽 췌장동맥은 많은 분지와 변이를 가지고 있다. (근위부 췌장동맥, 상장간막동맥, 총간동맥, 그리고 복강동맥 등에서 기시한다.)

혈관 재건술을 위해서는 비장동맥, 상장간막동맥, 등쪽 췌장동맥을 잘 보존해야 한다. 간췌장을 동시에 적출하는 경우에는 복강동맥은 적출된 간 쪽에 부착되어야 한다. 그럼에도 대부분의 경우에 충분한 길이의 비장동맥을 보존해야 한다. 등쪽 췌장동맥은 어떠한 경우에라도 췌장이식편에 잘 보존되어야 한다. 복강동맥이 대동맥 패치의 형태로 간이식편과 함께 남게 된다면 장골동맥과 정맥의 분지부 (bifurcation)는 췌장이식편의 혈관재건을 위하여 반드시 필요하다.

다음 단계

관류 시작 후, 장간막 기시부 (mesenteric root)를 절단하여 장을 복강 밖으로 노출시킨다. [Figure 1]



Figure 1. 장간막 기시부 절개

관류액의 양이 많은 경우, 상장간막동맥 혹은 비장동맥을 각각 겸자로 결찰 (clamping) 할 수 있다. 기증자 혈관 (일반적으로 장골동정맥을 분지부와 함께)을 같이 적출한다. [Figure 2]

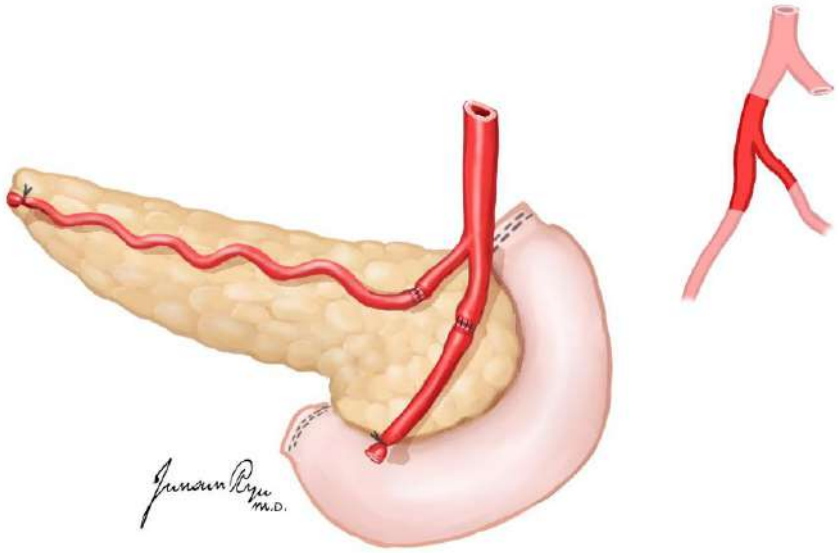

Figure 2. 기증자 혈관을 이용한 혈관 문합

관류액 (perfusion solution)

췌장적출에 있어서 이상적인 보존용액에 대한 논란은 여전하다. Becker 등이 수행한 후향적 분석에서[4], histidine-tryptophan-ketoglutarate (HTK) 용액과 University of Wisconsin (UW) 용액 간에는 유의 한 차이가 없었다. 두 보존용액 모두 췌장 보존에 안전한 것으로 생각된다. 따라서 서유럽에서 통상적으로 HTK 용액을 사용하고 있다.

2.4. 장기 포장

제 1 봉지: 차가운 관류액(4 ℃)에 췌장을 넣는다.

제 2 봉지: 멸균된 냉각 링거 젖산용액이나 또는 식염수를 담는다.

제 3 봉지: 아무것도 넣지 않는다.

적출된 혈관은 여분의 봉지에 관류액과 함께 넣어야 한다.

장기를 담은 봉지에는 공기나 얼음이 들어가면 안 된다.

참고문헌

1. Andreoni KA, Brayman KL, Guidinger MK, Sommers CM, Sung RS. Kidney and pancreas

transplantation in the United States, 1996-2005. Am J Transplant 2007; 7: 1359.

2. Stegall MD, Dean PG, Sung R, et al. The rationale for the new deceased donor pancreas allocation schema. Transplantation 2007; 83: 1156.

3. Vinkers MT, Rahmel AO, Slot MC, Smits JM, Schareck WD. How to recognize a suitable pancreas donor: a Eurotransplant study of preprocurement factors. Transplant Proc 2008; 40: 1275.

4. Becker T, Ringe B, Nyibata M, et al. Pancreas transplantation with histidine-tryptophan-ketoglutarate (HTK) solution and University of Wisconsin (UW) solution: is there a difference? JOP 2007; 8: 304.

GUIDELINE FOR SMALL INTESTINE PROCUREMENT

1. 준비

소장 적출 전에 다음의 사항들이 적출팀과 이식팀 간에 확인되고 공유되어야 한다.

1.1. 기증자 선택

- 사망 원인/심폐소생술 여부/쇼크의 원인
- 교차반응
- 인체백혈구항원 (HLA-Matching)
- 바이러스 감염 여부
- 실험실 검사 소견 : 간효소 수치, 지질 검사, 리파아제, 나트륨, 크레아티닌, 혈액요소질소 (BUN), C-반응단백, 백혈구, 적혈구, 혈소판
- 승압제 사용 여부
- 수혈 여부
- 수액요법
- 중환자실 체류 기간
- 신장 기능
- 병력
- 경장영양 여부

1.2. 기증자 선택기준

나이	≤ 45세
중환자실 치료	≤ 5일, 경장영양 가능
키/체중	체질량지수 (BMI) ≤ 25,

	수혜자 체격과 유사 (Matching with recipient)
교차반응	음성
냉허혈 시간	≤ 6시간
사인/병력	제외기준: - 복부 외상으로 수술적 치료를 받은 경우 (예 – 비장절제술) - 질식, 일산화탄소 중독 - 소생술, 장기간의 저혈압 상태 - 쇼크 - 대량출혈; 대량수혈을 받은 경우 - 알코올 중독, 약물 중독 - 동맥경화, 당뇨 - 소장 수술력 - 복막염 과거력 - 다량의 승압제 사용
검사 결과	나트륨 < 150-155 mmol/l 거대세포바이러스 감염 고위험군이 아닌 경우

1.3. 기증자 준비

- 뇌사 판정
- 동의서 (Informed consent)
- 스테로이드 전처치
- 교차반응
- 피부검사
- 직장수지검사

2. 적출 술기 - 췌장/소장 동시 이식

2.1. 서두

소장/췌장 동시 적출은 소장을 이식하는 센터에서 온 팀이 시행한다. 개복술은 적출 팀 간의 합의하에 시작한다.

2.2. 수술 절차

- 흉부 (Jugulum)부터 치골결합 (symphysis pubis)까지 복부정중절개와 흉골절개 시행
- 복수가 있는 경우 복수검사 시행 (미생물검사, 세포검사, 생화학검사)
- 흉부 견인기 삽입
- 간원인대 (teres ligament)와 겸상인대 (falciform ligament) 절개 분리

소장 상태평가

- 적출 장기의 일반적인 상태 (부종, 울혈 및 혈종)
- 운동성 (motility)
- 유착, 복막염
- 혈관이형성, 점상출혈, 타박증후 (angiodysplasia, petechial bleeding, signs of contusion)

이러한 소견을 확인하였고 교차반응도 음성이면 수혜자의 수술을 시작할 수 있다.

- 대장/비장과 복막 간 유착을 박리
- 복부 견인기를 설치
- 복부장기를 관찰, 병리적 소견 유무 확인

주의사항: 앞으로 진행하는 수술과정에는 반드시 소장을 최대한 보호하면서 진행해야 한다.

- 우측결장 유동화 (Cattell / Braasch-maneuver)
- 십이지장 유동화 (Kocher maneuver)
- 복부대동맥과 하대정맥을 분지부위에서부터 상장간막동맥 (superior mesenteric artery) 까지 노출
- 트라이츠 인대 (Treitz ligament)와 십이지장 원위부가 폭넓게 움직이도록 분리

- 하장간막동맥/정맥 (inferior mesenteric artery/vein)을 절단
- 상장간막동맥 박리 후 걸이를 걸어둠 (encircled)
- 대동맥과 하대정맥의 원위부 박리 후 걸이를 걸어둠 (encircled)
- 위결장대망 (gastrocolic omentum) 분리
- 좌측 결장 유동화
- 결장 전체를 박리하여 결장 혈관 노출
- 소장을 전방으로 감압 (antegrade decompression)하는 경우 장에 물리적 스트레스 (mechanical stress)를 줄 수 있으므로 지양
- 회장 말단부 (terminal ileum)와 에스결장을 절단하고 장절제술을 완료하여 장간막 기시부 (mesentery root) 노출
- 내측으로 내장을 회전시켜 췌장미부 (tail of the pancreas)와 비장을 유동화함
- 공장벽 (jejunal wall) 가까이에서 공장 혈관 아케이드를 결찰/절제 (division of highest jejunal arcades close to jejunal wall)
- 봉합기 (GIA)로 공장 근위부 절단
- 장간막 기시부를 중결장동맥 (middle colic artery)보다 원위부에서 절제하여 상장간막혈관을 전면으로 노출

췌장 동시 적출의 경우, 하췌십이지장동맥 (inferior pancreaticoduodenal) 혈관의 보존에 주의해야 한다. 드물게 상장간막동맥이 조기에 분지되는 경우 췌장을 동시에 적출하여 사용하기 어려운 경우가 있으며 이런 경우에는 소장 적출이 우선되어야 한다. 그러나 복잡한 해부학적 상황에서는 일괄 적출 (en bloc) 방식으로 장기를 적출하여 보조 테이블 (back table)에서 장기의 분리를 진행하게 된다. [Figure 1]

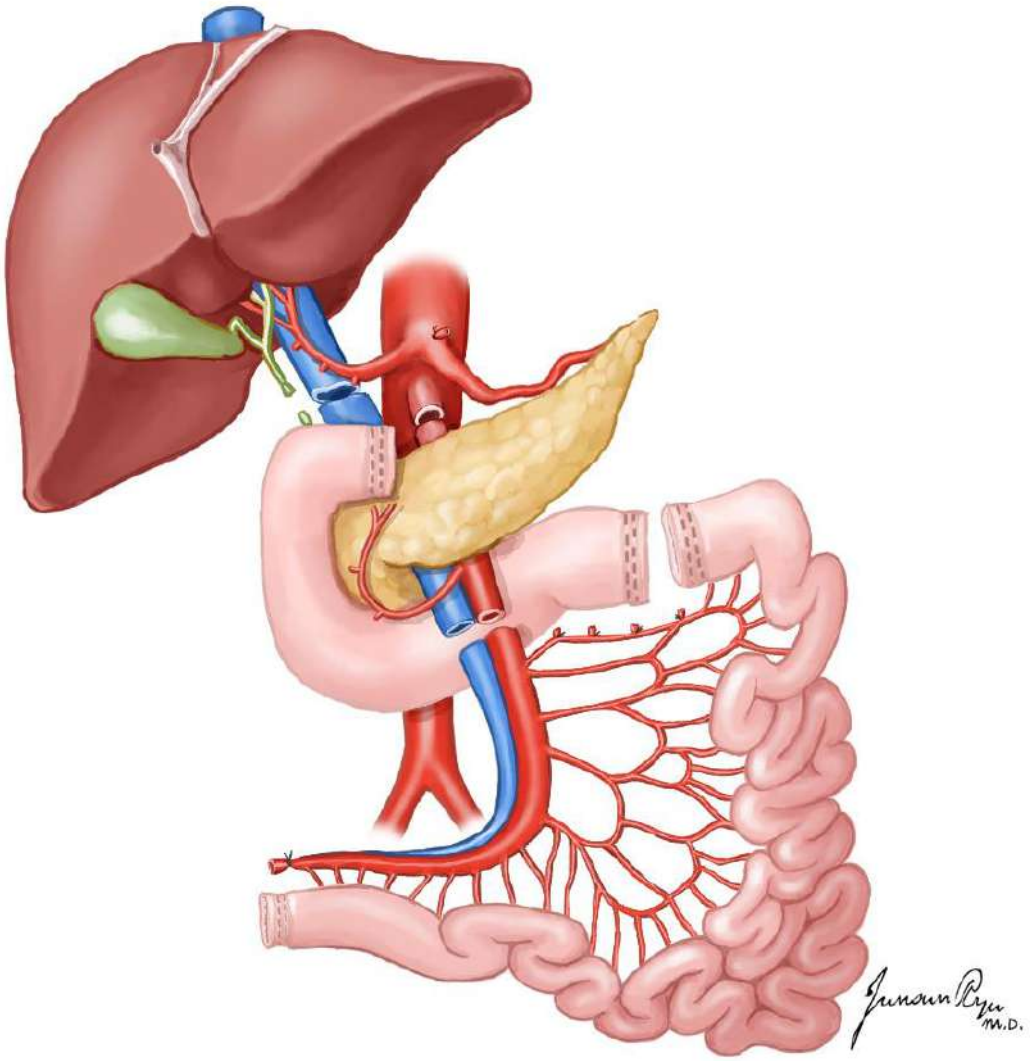

[Figure 1] 췌장 소장 동시 구득시 절개면

- 소장이 회전되어 이식되는 것을 방지하기 위해 장간막 기시부의 앞면을 봉합사를 이용하여 표시
- 유문후부 (postpyloric)의 십이지장을 봉합기를 이용하여 절단
- 좌위동맥 (Lt. gastric artery)을 결찰하고, 단위동맥 (short gastric artery)과 비장을 분리
- 표준 술식에 따라 간을 박리
- 복부대동맥은 횡격막에 아래에서 박리하여 확보

- 표준 술식에 따라 흉부 장기를 박리
- 헤파린을 복부 대동맥에 관류용 도관 삽입 (cannulation) 최소 3분 전에 주입
- 하장간막정맥을 통한 관류는 시행하지 않음. (strongly discouraged)

2.3. 관류

흉부장기적출팀과 합의하여 횡격막 하부의 복부 대동맥을 교차하여 겸자로 잡거나 (cross-clamping) 결찰한다. 하대정맥은 총장골정맥 유입부 (proximal to the bifurcation) 직상방에서 결찰하여 다리로부터 정맥혈이 유입되지 않도록 한다. 압력 관류 (pressure perfusion)를 시작하면, 정맥혈은 원위부 하대정맥을 절개하여 열어서 배출시킨다. 소장은 4 ° C의 차가운 보존액으로 냉각시킨다.

주의사항: 상장간막동맥을 손으로 압박하여 소장의 관류액을 500-1000 ml로 제한하여 과관류 (hyperperfusion)를 예방한다.

2.4. 장기 적출

복부 장기의 관류가 끝나면 상장간막동맥 및 정맥을 박리하여 겸자로 잡은 후 소장을 제일 먼저 적출한다. 췌장의 하연에서 상장간막동맥과 정맥을 결찰하고 절개하여 소장만을 적출하거나 췌장을 동시에 일괄 적출하여 보조 테이블에서 분리할 수도 있다.

2.4. 장기 포장

제 1 봉지: 소장과 함께 차가운 관류액(4 ℃)을 함께 담는다.

제 2 봉지: 멸균된 냉각 링거젖산용액이나 식염수를 담는다.

제 3 봉지: 아무것도 넣지 않는다.

적출된 혈관은 여분의 봉지에 관류액과 함께 넣어야 한다.

장기를 담은 봉지에는 공기나 얼음이 들어가면 안 된다.

GUIDELINE FOR MULTIVISCERAL PROCUREMENT

1. 준비 (Preparation)

다장기 적출 전에 다음의 사항들이 적출팀과 이식팀 간에 확인되고 공유되어야 한다.

1.1. 기증자 선택

- 사망 원인/심폐소생술 여부/쇼크의 원인
- 교차반응
- 인체백혈구항원 (HLA-Matching)
- 바이러스 감염 여부
- 실험실 검사 소견 : 간효소 수치, 지질 검사, 리파아제, 나트륨, 크레아티닌, 혈액요소질소 (BUN), C-반응단백, 백혈구, 적혈구, 혈소판
- 승압제 사용 여부
- 수혈 여부
- 수액요법
- 중환자실 체류 기간
- 신장 기능
- 병력
- 경장영양 여부

1.2. 기증자 선택기준

나이	≤ 45세
중환자실 치료	≤ 5일, 경장영양 가능
키/체중	BMI ≤ 25, 수혜자 체격과 유사 (Matching with

	recipient)
교차반응	음성
냉허혈 시간	≤ 6시간
사인/병력	제외기준: - 복부 외상으로 수술적 치료를 받은 경우 (예 – 비장절제술) - 질식, 일산화탄소 중독 - 소생술, 장기간의 저혈압 상태 - 쇼크 - 대량출혈; 대량수혈을 받은 경우 - 알코올 중독, 약물 중독 - 동맥경화, 당뇨 - 소장 수술력 - 복막염 과거력 - 다량의 승압제 사용
검사 결과	나트륨 < 150-155 mmol/l 거대세포바이러스 감염 고위험군이 아닌 경우

1.3. 기증자 준비

- 뇌사 판정
- 동의서 (Informed consent)
- 스테로이드 전처치
- 교차반응
- 피부검사
- 직장수지검사

2. 적출 술기 – 다장기 이식

2.1. 서두

소장/췌장 동시적출은 장을 이식하는 센터에서 온 팀이 시행한다. 개복술은 적출팀 간의 합의

하에 시작한다.

2.2. 수술 절차

• 흉부 (Jugulum)부터 치골결합 (symphysis pubis)까지 복부정중절개와 흉골절개 시행

• 복수가 있는 경우 복수검사 시행 (미생물검사, 세포검사, 생화학검사)

• 흉부 견인기 삽입

• 간원인대 (teres ligament)와 겸상인대 (falciform ligament) 절개 분리

소장 상태평가

• 적출 장기의 일반적인 상태 (부종, 울혈 및 혈종)

• 운동성 (motility)

• 유착, 복막염

• 혈관이형성, 점상출혈, 타박증후 (angiodysplasia, petechial bleeding, signs of contusion)

이러한 소견을 확인하였고 교차반응도 음성이면 수혜자의 수술을 시작할 수 있다.

• 대장/비장과 복막 간 유착을 박리

• 복부 견인기를 설치

• 복부장기를 관찰, 병리적 소견 유무 확인

주의사항: 앞으로 진행하는 수술과정에는 반드시 소장을 최대한 보호하면서 진행해야 한다.

• 우측결장 유동화 (Cattell / Braasch-maneuver)

• 십이지장 유동화 (Kocher maneuver)

• 복부대동맥과 하대정맥을 분지부위에서부터 상장간막동맥까지 노출

• 트라이츠 인대와 십이지장 원위부가 폭넓게 움직이도록 분리

• 하장간막동맥/정맥을 절단

• 상장간막동맥 박리 후 걸이를 걸어둠.

- 대동맥과 하대정맥 원위부 박리 후 걸이를 걸어둠.
- 위결장대망 (gastrocolic omentum) 분리
- 좌측 결장 유동화
- 결장 전체를 박리하여 결장 혈관 노출
- 소장을 전방으로 감압 (antegrade decompression)하는 경우 장에 물리적 스트레스 (mechanical stress)를 줄 수 있으므로 지양
- 회장 말단부 (terminal ileum)와 에스결장을 절단하고 장절제술을 완료하여 장간막근 (mesentery root) 노출
- 내측으로 내장을 회전시켜 췌장미부와 비장을 유동화함
- 간의 좌엽을 박리하여 간정맥 노출
- 소망을 절개하여 부속좌간동맥 (accessory left hepatic artery)이 있는지 확인하여 보존
- 위비장인대 (gastrolienal ligament)를 절개한 후 식도를 박리하여 확보 (encircling)
- 위분문부 (cardia)를 봉합기 (GIA)를 이용하여 절단
- 복부대동맥은 횡격막에 아래에서 박리하여 확보 (encircled)
- 표준 술식에 따라 흉부 장기를 박리
- 헤파린을 복부대동맥에 관류용 도관 삽입 (cannulation) 최소 3분 전에 주입

2.3. 관류

흉부장기적출팀과 합의하여 횡격막 하부의 복부 대동맥을 교차하여 겸자로 잡거나 (cross-clamping) 결찰한다. 하대정맥은 총장골정맥 유입부 (proximal to the bifurcation) 직상방에서 결찰하여 다리로부터 정맥혈이 유입되지 않도록 한다. 압력 관류 (pressure perfusion)를 시작하면, 정맥혈은 원위부 하대정맥을 절개하여 열어서 배출시킨다. 소장은 4 ° C의 차가운 보존액으로 냉각시킨다.

주의사항: 상장간막동맥을 손으로 압박하여 소장의 관류액을 500-1000 ml로 제한하여 과관류 (hyperperfusion)를 예방한다. 장관 내 관류(intraluminal perfusion)에 대한 결과는 일정하지 않

다.

2.4. 장기 적출

흉부장기의 적출 후에 일괄적출 (en-bloc) 방식으로 장기를 적출한다.

2.4. 장기 포장

제 1 봉지: 소장과 함께 차가운 관류액(4 ℃)을 함께 담는다.

제 2 봉지: 멸균된 냉각 링거젖산용액이나 식염수를 담는다.

제 3 봉지: 아무것도 넣지 않는다.

적출된 혈관은 여분의 봉지에 관류액과 함께 넣어야 한다.

장기를 담은 봉지에는 공기나 얼음이 들어가면 안 된다.

GUIDELINE FOR HEART PROCUREMENT

1. 준비

심장 적출을 시작하기 전에 아래의 내용은 적출팀과 이식팀 모두 확인해야 한다

1.1. 체크리스트

- 뇌사 판정 과정
- 장기 기증 동의서
- 혈액형
- 바이러스 혈청검사
- 혈액검사 결과: 심근효소검사 (CK, CK-MB, Troponin), 동맥혈 가스 검사
- 과거병력
- 심장초음파, 흉부X-선 검사, 관상동맥조영술 (검사를 시행한 경우)
- 중환자실에서 사용한 약물(강심제 용량 등)

1.2. 기증자 선택을 위한 일반 정보

- 키, 몸무게
- 나이
- 사망의 유형 및 장기 기증까지 경과 (심폐소생술의 유무 등)
- 예상 허혈시간
- 카테콜라민 요구량
- 심전도 (심방세동, 방실차단, 심근비후의 징후)
- 심초음파 (심장크기, 심근 운동이상, 심근비후, 판막 이상, 좌심실 및 우심실 기능)

- 관상동맥 조영술(검사를 한 경우)
- 혈청학 검사 (HIV, HCV, HbsAg, CMV)
- 혈액검사 결과 (Troponin 감소, 나트륨 < 150 mmol/L, 수소이온농도지수 (pH) 정상)
- 수술실에서 외과의사에 의한 최종 평가 [시진(inspection, 촉진(palpation)]

1.3. 부적합 공여자 / 경계성 공여자 (unsuitable or marginal donors)

- 크기 부적합도 (size mismatch) > 10-20%, 남성에게 여성이 기증하는 경우
- 기증자 나이 > 50세
- 심전도에서 심근경색 (infarction), 심근비후 (hypertrophy), 심방세동 (atrial fibrillation)의 징후가 있을 경우
- 심초음파 검사에서 심근 운동이상 (wall motion disturbances), 판막이상 (valve abnormailities), 심실중격 비후 (septum hypertrophy) >12mm, 심장 확장 (heart enlargement) 등의 소견이 있는 경우
- 심근효소의 증가, 나트륨 > 150 mmol/l, 수소이온농도 (pH) < 7.2
- 관상동맥 조영술: 관상동맥 질환
- 장시간의 심폐소생술, 저혈압, 심실세동의 병력
- 고용량의 카테콜라민 (도파민 > 6ug/kg/min, 에피네프린 혹은 노에피네프린이 필요한 경우)
- HBs-Ag (+), HIV (+), anti-HCV (+)
- 치료되지 않은 패혈증, 아스페르길루스증
- 원격성 전이가 있는 암
- 사망원인(교수형, 교살, 익사, 전기쇼크, 일산화탄소 중독, 총상)
- 수술 후 교차반응검사을 위해서 기증자의 혈액을 채취한다

1.4. 기증자의 수술 자세

- 반듯하게 누운 자세로 어깨 아래에 패드를 넣어 머리를 뒤로 젖힘.
- 양쪽 팔은 옆으로 고정. (복부장기적출팀의 요청이 있으면 90도로 벌린다.)
- 흉골절흔 (sternal notch)에서 치골결합 (symphysis pubis)까지 체모 제거
- 멸균된 소독포와 방수 테이프 (opsite foyle)로 수술부위 준비.

2. 적출 술기

2.1 수술 방법

- 표준 정중흉골절개 (standard median sternotomy)를 시행한다. (복부장기적출팀에 의해서 시행될 수도 있다.)

- 흉선 (thymus)을 박리하고, 심낭 (pericardium)을 열고, 대혈관 (great vessels)을 노출. (대동맥은 대동맥궁 (aortic arch)까지 박리한다.)

- 심낭을 봉합사를 사용하여 고정한다. [Figure 1]

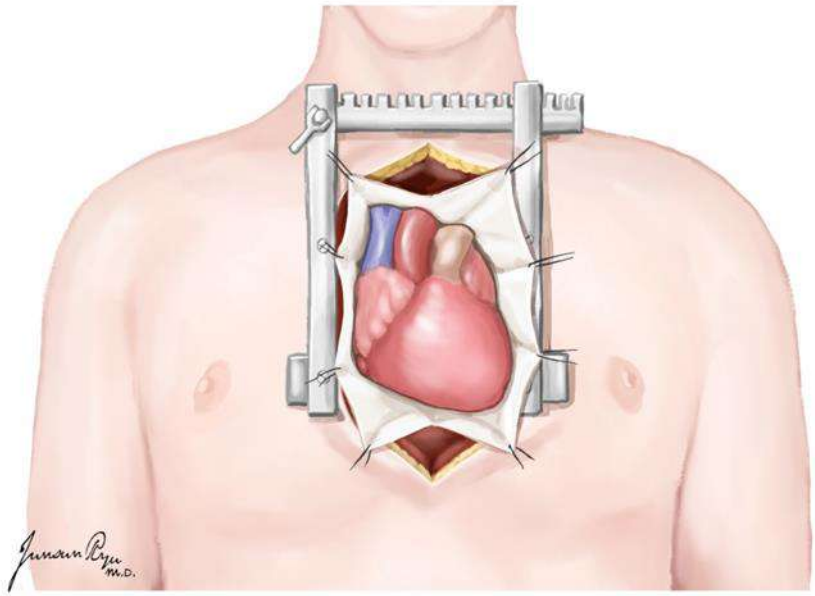

Figure 1. 심낭 절개후 심장과 대혈관 노출

- 상대정맥 (superior vena cava), 하대정맥 (inferior vena cava)을 박리하고, 상대정맥 주변에 봉합을 위한 두 개의 실을 걸어둔다. (put two ligatures around the SVC)

- 대동맥과 폐동맥 (pulmonary artery)을 분리.한다

- 상행대동맥 (ascending aorta)에 관류용 도관 (perfusion cannula) 삽입 후 고정할 쌈지 봉합 (연속형 내번봉합, pulse string suture)을 시행한다. [Figure 2]

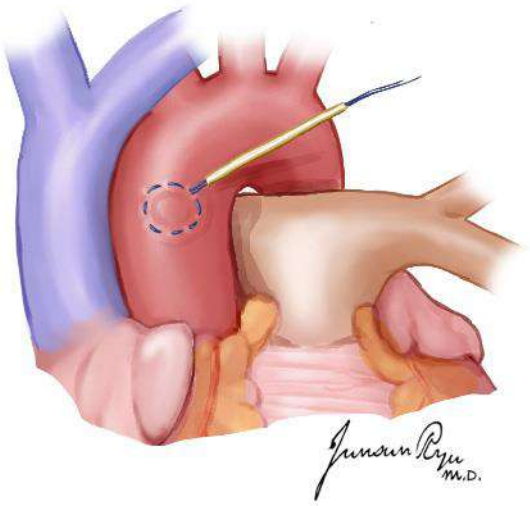

Figure 2 관류용 도관 삽입 위치확인 및 쌈지 봉합

- 다장기 적출이 예정되어 있는 경우, 다른 장기 적출에 필요한 준비를 마친다.

- 헤파린을 주입한다. (타장기적출팀과 상의 후에 결정한다.)

- 관류용 도관을 삽입하고, 공기를 제거 (de-airing)한 후 심정지액 주입선 (cardioplegia line)과 연결한다.

- 대동맥 겸자(aortic cross clamp) 전에 간적출팀 및 폐적출팀과 하대정 맥 및 대동맥의 절개 위치에 대해서 긴밀히 논의하여 결정한다.

간적출팀과의 협의: 하대정맥 절개 위치

폐적출팀과의 협의: 폐동맥 도관 삽입 및 절개 부위 / 좌심방 (left atrium) 절개 방법

폐동맥 도관 삽입 및 절개 부위: 주폐동맥 (main pulmonary artery) 원위부에 폐동맥 도관을 삽입하고, 이때 쌈지봉합이 좌우 폐동맥 분지부를 침범하지 않도록 한다. 폐동맥 절개

시에는 도관을 제거하고 쌈지 봉합부위에서 절개하여 분지부를 보존한다. [Figure 3]

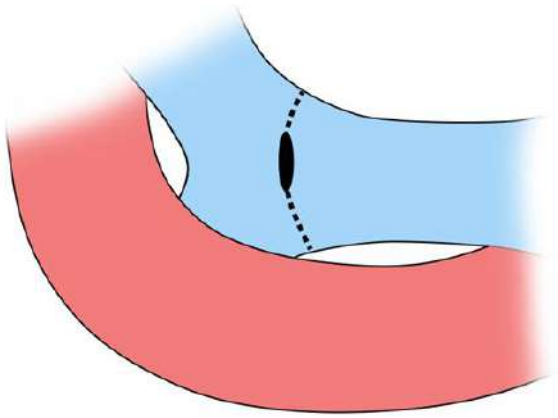

Figure 3 폐동맥 도관 삽입 및 절개 부위

좌심방 절개: 대동맥 겸자 전 Waterstone groove를 미리 충분히 박리해 놓아 좌심방 절개 시 폐정맥 분지부를 손상하지 않도록 한다. [Figure 4] 폐장적출팀의 요청이 있는 경우 대동맥 겸자 시 좌심방이 (left atrial appendage)를 절제하여 배액하고, 심정지액 및 폐정지액 (pulmoplegia) 관류가 완료된 후 좌심방을 절개한다.

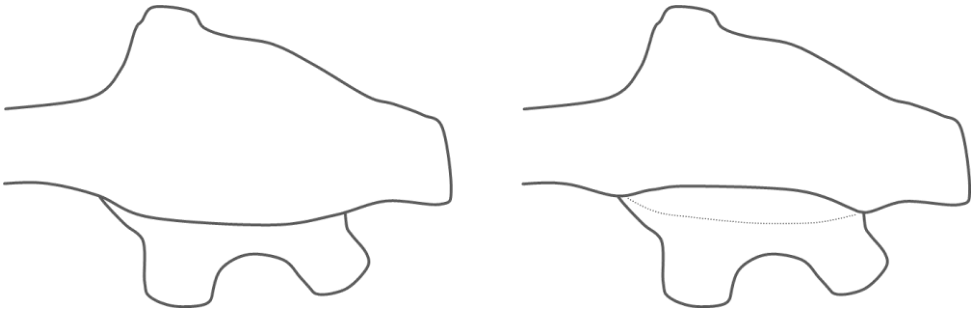

Figure 4. 좌심방 절개

- 상대정맥을 촉지하여 중심정맥관 (central venous catheter)이 결찰 예정부위까지 내려와 있지 않은지 확인하고 촉지되는 경우 마취과의사에게 중심정맥관 제거를 요청한다.

- 복부장기적출팀과 협의하여, 상행대동맥에 대동맥 겸자를 시행한다. 대동맥궁에 가까운 곳을 결찰하여 기증자의 대동맥을 최대한 사용할 수 있도록 한다. (폐장을 사용하는 경우 적출팀 간의 상의를 통해 결정 한다)

- 하대정맥을 절개한다. (복부장기적출팀과 상의 후에 시행한다.) (**주의사항:** 횡격막 상방에

서 시행되어야 한다.)

- 심장의 늘어나는 것을 막기 위해서 적절한 위치에 절개하여 혈액을 배액해야 하는데, 심장만 적출하는 경우에는 주로 우측 상부 폐정맥 (upper pulmonary vein)을 절개하고, 심장과 폐를 같이 적출하는 경우에는 좌심방이 (left atrial appendage)에 절개하여 배액하는 것이 용이하다. 이는 미리 폐적출팀과 상의 후에 결정하여야 한다. [Figure 5]

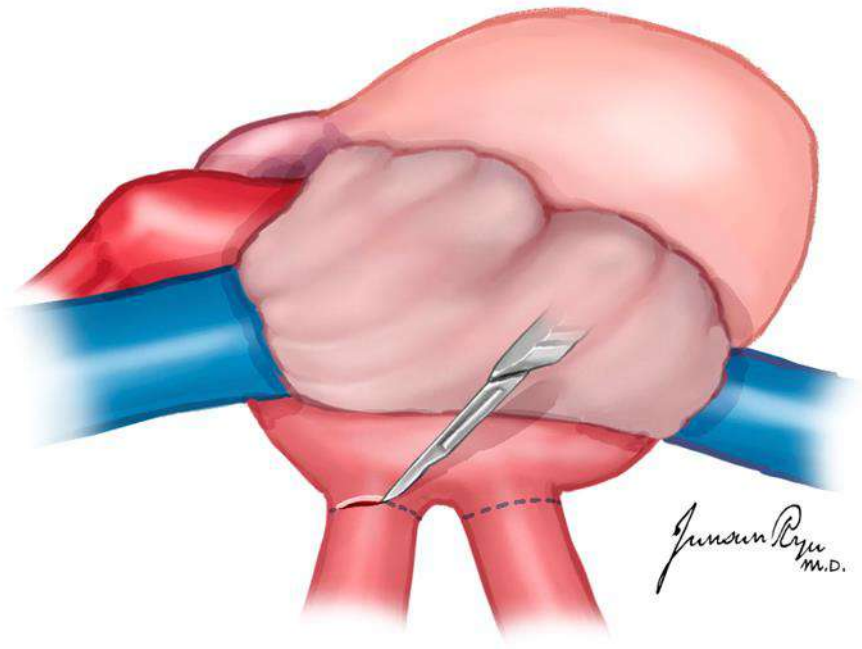

Figure 5. 우측 상부 폐정맥 절개 부위

- 심장이 혈액이 없는 상태로 박동하게 하면서 (support with manual compression) 심정지액을 주입한다. HTK 용액을 주입하는 경우 20ml/kg 이상 (일반적으로 2L)을 충분한 시간 동안 (일반적으로 7분 이상) 주입하도록 하며, 중력으로 주거나 압력을 일정하게 주어 주입하도록 한다.

- 이때 복부장기의 관류도 같이 시작되어 하대정맥을 통해 심낭 내로 많은 양의 용액이 유입되므로 흡입력이 강한 흡입장치를 이용하여 제거해야 한다.

- 심낭 내에 찬물 혹은 얼음을 부어 온도를 낮춘다.

- 심정지액 주입 시 대동맥 근부의 압력을 확인하여 심정지액이 적절히 유입되고 있고, 대동맥 판막 기능이 정상임을 확인하다. 좌심실이 팽창되는 것은 피하고, 심장의 전기적 활동 (electrical activity)이 얼마나 빨리 사라지는지 확인해야 한다. 심장의 전기적 활동이 지속적으로 남아 있다면, 관상동맥질환이 있거나 좌심실비대 (left ventricular hypertrophy) 있을 수 있

음을 시사하는 소견이다. (이런 경우 좀 더 오랫동안 심정지액을 주입하는 것이 필요하다.)

- 심정지액을 주입이 종료되면, 도관 및 쌈지봉합은 제거하고 적출을 진행하거나, 혹은 유지하여 수혜자 이식 시 사용할 수 있다.

- 심정지액 주입 후, 상대정맥과 하대정맥을 분리하고, 심장만을 적출하는 경우에는 양쪽 폐정맥을 분리한다. 심장과 폐를 적출하는 경우에는 좌심방을 절개하여 폐정맥 주변에 충분한 양의 좌심방 조직을 남겨둔다.

- 심장을 그림과 같이 위로 젖혀 올린 상태에서 심낭 뒷부분을 박리하여 좌심방을 후종격동 (posterior mediastinum)으로부터 분리한다. [Figure 6]

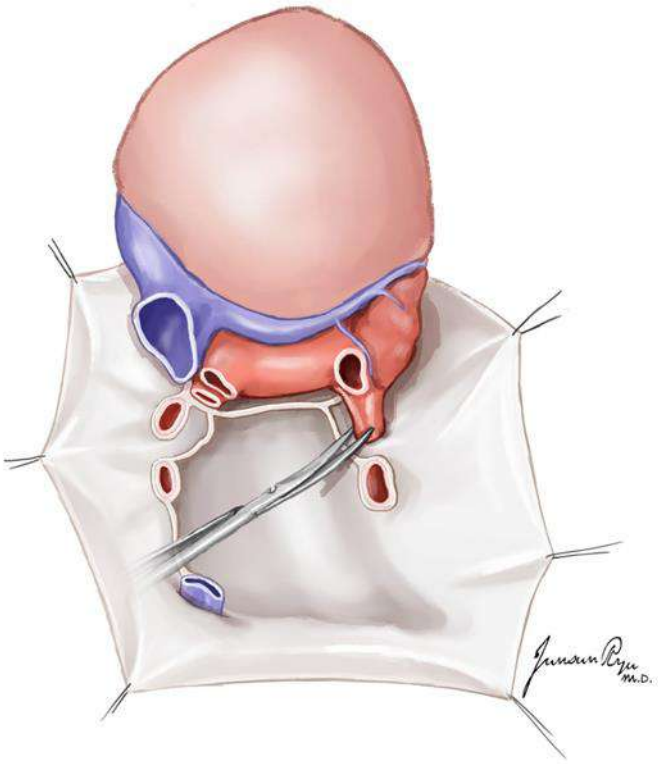

Figure 6. 좌심방 박리

- 대동맥은 가능한 길게 남겨 절제해야 하고, 폐동맥은 분지부를 포함하여 절제한다. 폐를 같이 적출하는 경우에는 폐적출팀과 상의하여 진행하며, 가능하면 좌우측 폐동맥으로 나누어지는 부분에서 나누도록 한다. [Figure 7]

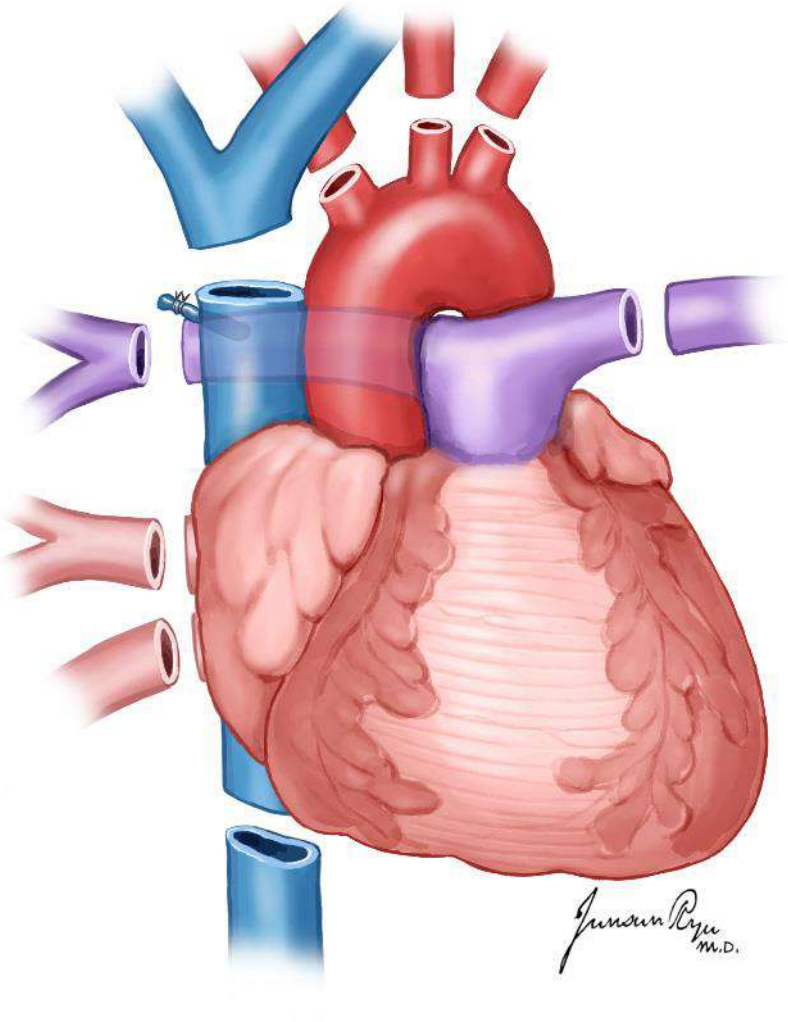

Figure 7. 흉부장기 혈관 절개 부위

- 심장을 몸 밖으로 적출하고, 최종적으로 확인한다.

- 3개의 멸균된 봉지에 보관하는데 가장 안쪽 봉지는 차가운 관류액으로 채우고, 바깥쪽 2개의 봉지는 차가운 물이나 얼음 슬러쉬로 채운다. 심장이 직접적으로 얼음과 접촉하지 않도록 해야 한다.

- 얼음을 채운 아이스박스에 넣어서 이동한다.

1.5. 기증자 적출 후 관리

- 모든 이물질과 체액을 제거하고

- 견고하게 상처를 봉합하고, 깨끗하게 피부를 봉합한다
- 상처를 소독하고,
- 삽입물이나 부착물을 모두 제거한다.
- 사체를 위엄있고, 공손하게 옮긴다.

GUIDELINE FOR LUNG PROCUREMENT

1. 준비

1.1. 폐장 구득팀의 구성

폐장적출팀은 보통 심폐장 적출 수술의 경험이 있는 흉부외과 전문의들로 구성된다. 수술팀은 집도의, 전공의 (수련의, trainee donor surgeon), 코디네이터, 체외관류사 (perfusionist)로 구성된다.

1.2 장비

원하는 기구가 적출병원에 없을 수도 있고 비용 문제가 발생할 가능성이 있기 때문에 다음과 같은 장비들은 적출팀에서 직접 준비하여 적출병원에 가지고 오도록 한다.

- 기관지 내시경
- 자동 봉합기 (TA 30)
- 특수약품 (prostaglandins E1나 계면활성제)
- 폐보존액 (Perfadex 6L)
- 장기 수송 장비
- 얼음 (slush)
- 전방/후방 관류용 도관 (ante-/ retrograde perfusion cannular or catheters)
- 별도의 모니터링 장비 (Swan Ganz 카테터, left atrial pressure line)

1.3. 이송

허혈시간을 줄이기 위해 가장 빠르고 효과적인 이송 수단을 미리 정해 놓는다. 날씨변화나 교통정체, 재이식시 수혜자의 수술시간이 길어질 가능성 등 이송 시간에 영향을 미칠 여러 변수들을 고려해야 한다. 허혈시간을 최대한 줄이기 위해 적출병원의 의료진과 이식병원의 의료진들이 서로 긴밀하게 연락을 취하도록 한다.

1.4 전반적인 평가사항

적출병원에 도착해서는 그 병원의 코디네이터, 마취과 의사 등 관계자와 타 장기 적출팀에게 자신의 소속 등을 소개한다. 또한, 적출하는 방법, 순서, 시간에 대해서도 서로 논의하여 결정한다. 그 결과를 이식 병원에 전달하여 수술 시간이나 과정을 조절할 수 있도록 한다. 적출병원에서 확인해야 할 사항은 다음과 같다.

- 기증 동의서
- 사망 진단서

- 혈액형
- 혈액검사와 균배양 검사
- 기증에 부적합한 위험 인자 (암의 과거력, 폐질환 유무 등)

흉부 장기의 경우 다음의 항목도 확인하여야 합니다.

- 흉부 X-선 검사 또는 컴퓨터단층촬영 검사 (no infiltration)
- 심전도와 활력징후
- 동맥혈 검사 (FiO2 1.0 에서 시행한 pO2 > 300 mmHg, FiO2 2.1에서 pO2 > 100 mmHg)
- 기계환기 설정값 (예를 들어, PEEP)과 폐 순응도 (compliance)
- 섭취/배출량 (colloidal, crystalloid, 혈액성분)
- 주입 약물 (승압제, 항생제, prednisolone)
- 기관지내시경 결과

폐의 상태를 확인하기 위해 적출의가 기관지 내시경을 시행해야 한다. (염증, 부종, 열상, 객담의 양상 확인) 가능하면 객담을 채취하고, 필요하면 기관지 세척술을 시행한다. 의심스러운 결과를 나타낼 때는 이식 병원의 주치의와 포괄적으로 상의하여 이식에 사용할 것인지 사용하지 않을 것인지 결정한다.

1.5. 흉부 장기에서 전반적인 평가 사항

대부분의 경우, 개흉술은 복부장기적출팀이 정중흉골절개 (median longitudinal sternotomy)를 통해 시행한다. 폐손상을 방지하기 위해 흉골을 절개하는 동안은 인공호흡기를 분리한다. 먼저 복부장기적출팀이 장기들(간, 신장, 췌장)의 상태를 확인하고 적출 준비를 한다. 이 과정은 기증자의 복부 상태에 따라 소요시간이 달라지기 때문에 예상 시간을 흉부장기적출팀에게 알려주어 수술실에 들어와야 할 시간을 예측할 수 있도록 한다. 심막과 흉막은 폐나 심장을 적출하는 흉부외과 의사가 연다. 심장을 적출하는 경우 심장의 다음 항목에 대해 검사한다.

- 수축력 (contractility)
- 크기
- 관상동맥경화증
- 판막 질환의 징후
- 심혈관 기형

이때, 마취과 의사는 혈압과 심장박동 등을 면밀하게 관찰하여 응급상황이 발생하면 곧바로 처치에 들어갈 수 있도록 해야 한다. 심장적출팀의 심장 상태 확인이 끝난 후 폐적출팀이 들어가서 양쪽 폐에 대해 다음과 같은 항목을 확인한다.

- 크기와 모양
- 무기폐, 손상정도, 경화유무
- 폐기종과 부종

- 종양 유무를 촉지
- 유착
- 공기 누출

상태를 잘 확인하기 위해서는 양쪽 폐를 앞쪽으로 들어올려서 관찰해야 하는데 이때도 마취과와 잘 상의하여 혈압과 맥박의 급작한 변화에 대응할 수 있어야 한다. 필요 시 양쪽 폐정맥에서 각각 혈액을 채취하여 혈액 내 가스 검사를 하기도 한다.

1.6 의사소통

적출팀의 의사는 수혜자가 있는 병원의 이식팀과 수시로 긴밀하게 연락을 취하고 의심스러운 상태가 보이면 상의하도록 한다. 일단 폐를 사용하기로 하면, 가능한 한 허혈시간을 줄이기 위해 시간 관리가 매우 중요하다. 특히 교차반응 (crossmatching)과 같은 특별한 검사가 추가되는 경우나 재수술과 같이 평소보다 시간이 더 필요한 경우는 시간 조절에 더욱 신경을 써야 한다. 헬리콥터나 비행기 등 교통 수단 확인도 꼭 필요하다. 또한, 적출병원에서는 수술실 간호사나, 심장적출의, 복부장기적출의, 마취과의사 등 다른 의료진 및 관계자들과의 협조와 조율도 요구된다. 마취과의사에게는 헤파린 투여 후 중심정맥관 (central venous catheter)을 제거하도록 하고 심장이 적출되고 난 이후에도 폐에 대해서는 계속 인공호흡기를 이용한 호흡이 필요함을 미리 말해 놓도록 한다. 수술실 간호사에게는 수술 중에 필요로 하는 기구나 장비가 미리 준비되어 있는지 확인한다.

2. 적출 술기

2.1 심장 및 폐장 준비와 관류(perfusion)

주폐동맥 (main pulmonary artery)을 상행 대동맥 (ascending aorta)과 조심스럽게 박리하여 분리가 가능하도록 한다. 상대정맥 (superior vena cava)을 우폐동맥 (right pulmonary artery)과 박리하고 실을 걸어 놓는다. 심장 및 복부장기적출의의 동의 하에 마취과 의사가 헤파린 을 투여한다. 복부 장기의 관류용 도관을 삽입한다. 대동맥과 폐동맥에 관류용 도관을 삽입하고 공기를 제거 (de-airing)한 후 심정지액 (cardioplegia)과 폐정지액 (pulmoplegia)에 각각 연결한다. [Figure 1]

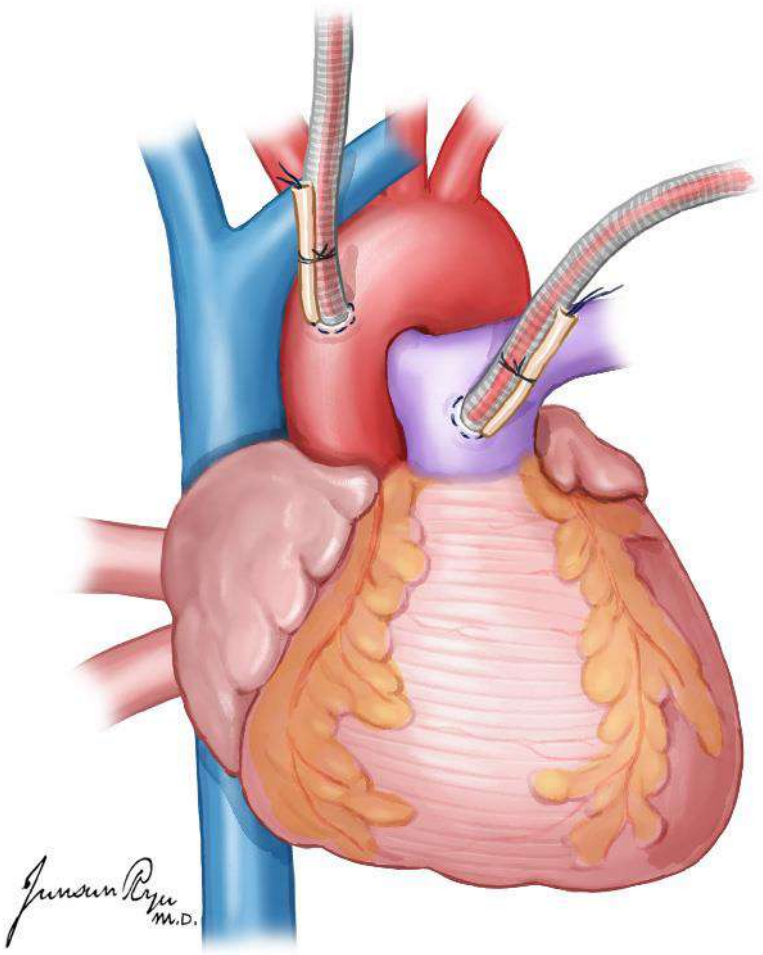

Figure 1 심장 및 폐장 관류용 도관 삽입 위치

모든 정맥관들을 제거하고, 인공호흡기의 FiO2를 0.5로 조절한다. 심장 내로의 혈액 유입을 막기 위해 상대정맥에 걸어두었던 실을 결찰한다. 횡격막 직상방에서 하대정맥을 절개하는데 이때 횡격막 아래 하대정맥이 손상되지 않도록 주의한다. 간이식의 경우 하대정맥 문합 시 충분한 조직이 남아 있어야 하기 때문이다. 심장을 적출하는 경우 좌측 심방이(left atrial appendage)를 열어 혈액을 배출하는데, 좌심실의 압력이 떨어지지 않으면 좌심방을 열어준다. 상행대동맥의 교차겸자결찰은 폐 단독의 경우 가능한 원위부에서 시행하고, 심장, 폐장 동시 적출 시는 상의 하에 결정한다. 심정지액을 주입한다. 이때부터 냉허혈시간 (cold ischemic time)이 시작된다. 좌측 심방이 확대되지 않는 것을 확인한 후 폐보존액을 주입한다.
주의사항: 심장내부의 압력을 떨어뜨리고 심정지액을 먼저 투여하고 난 뒤 폐보존액을 주입해야 한다는 것을 꼭 명심해야 한다.

정해진 용량만큼 심정지액과 폐보존액을 계속 투여한다. 투여하면서 심장이 커지지 않는지 계속 관찰한다. 또한, 장기 표면의 온도를 떨어뜨리기 위해 차가운 물을 계속 뿌린다. (각얼음은 사용하지 않는다.) 복부장기는 상행대동맥을 교차겸자결찰 후 관류를 시작한다. 장기에서 나오는 관류액은 강력한 흡입기구으로 제거한다. 심, 폐보존액의 주입이 끝나면 도관을 제거한다.

2.2 심장 박리 (심장 적출 가이드라인을 참조)

먼저 하대정맥 (inferior vena cava)을 분리한다. 심장적출의와 상의하여 좌우측 폐정맥을 좌심방으로부터 분리한다. 이때 각각의 폐정맥 입구주위 (ostia of the pulmonary veins)에 충분한 근육층 (sufficient muscle cuff)을 남겨 놓아야 한다. 폐정맥과 함께 절제되는 여분의 좌심방 조직 (left atrial cuff)은 수혜자에게 폐를 성공적으로 문합하기위해 필수적이므로 폐적출팀에게 우선권이 있다. [Figure 2]

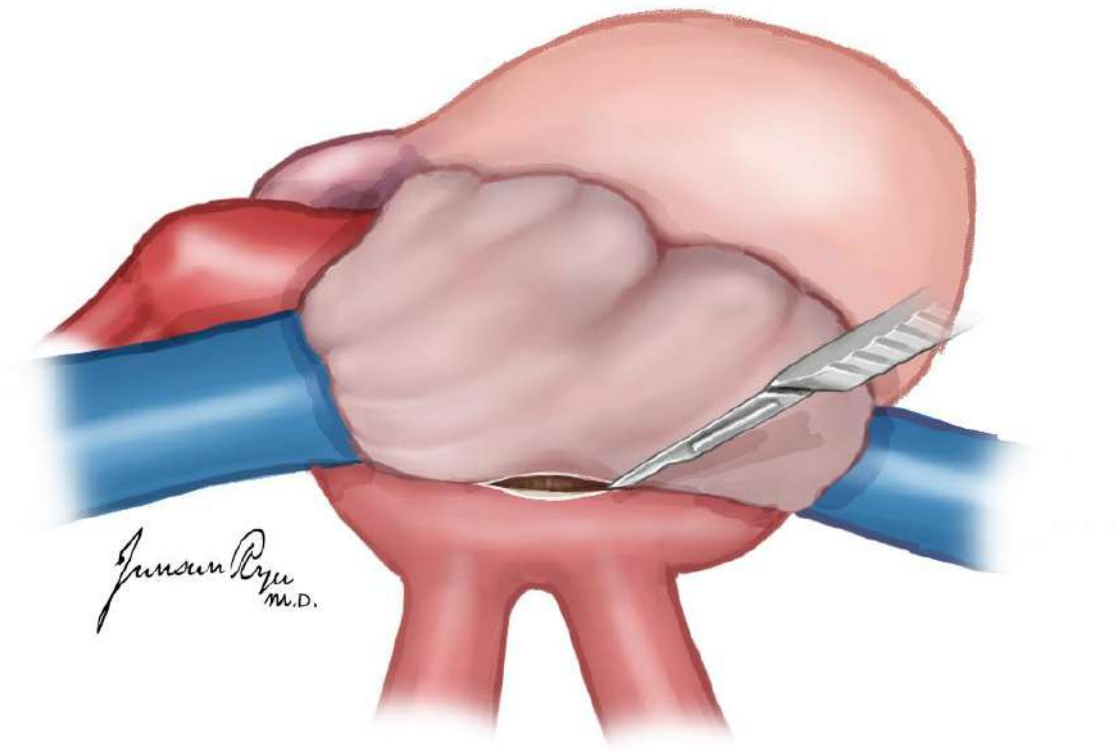

Figure 2. 폐정맥 절개 위치

양쪽 폐동맥이 완전히 노출될 때까지 좌심방을 후종격동 (dorsal part of the mediastinum)으로 박리하여 분리한다. [Figure 3]

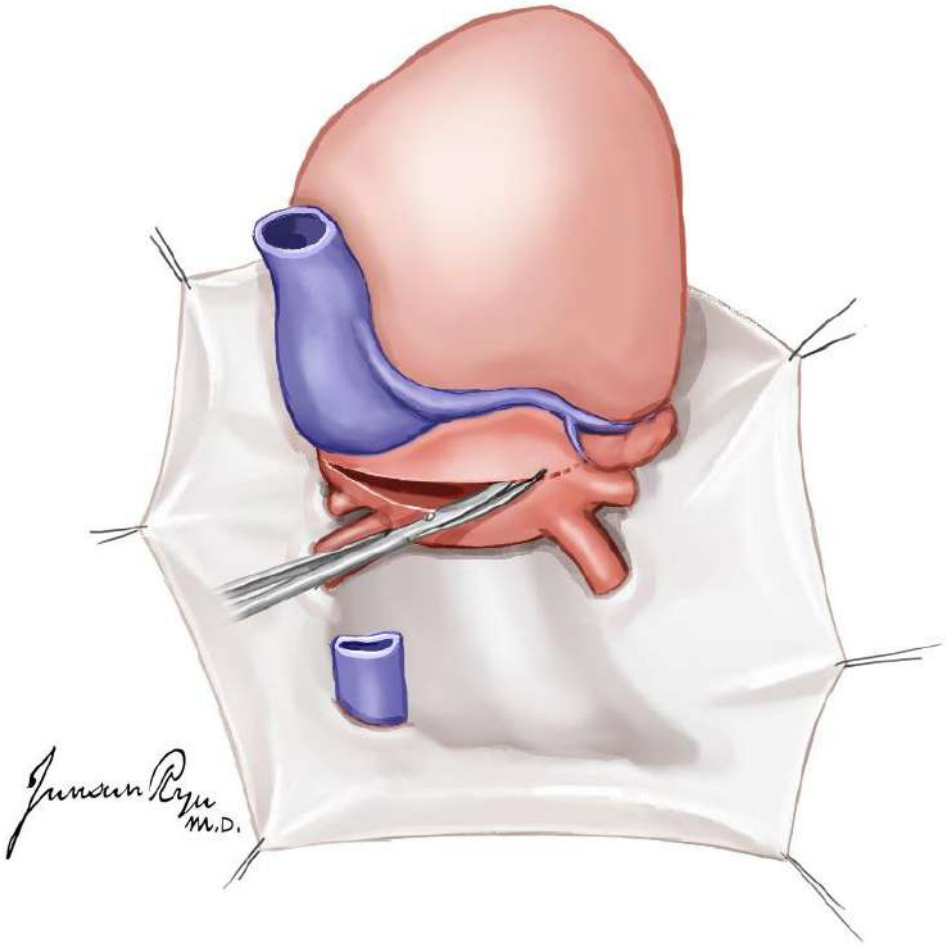

Figure 3. 폐장 적출을 위한 좌심방 박리

결찰된 상대정맥을 홑정맥(azygos vein)의 합류지점 근처에서 분리한다. 폐동맥은 양측 폐동맥으로 분지하는 부위에서 분리하는데 심장 적출팀을 위해서 충분히 남긴다. [Figure 4]

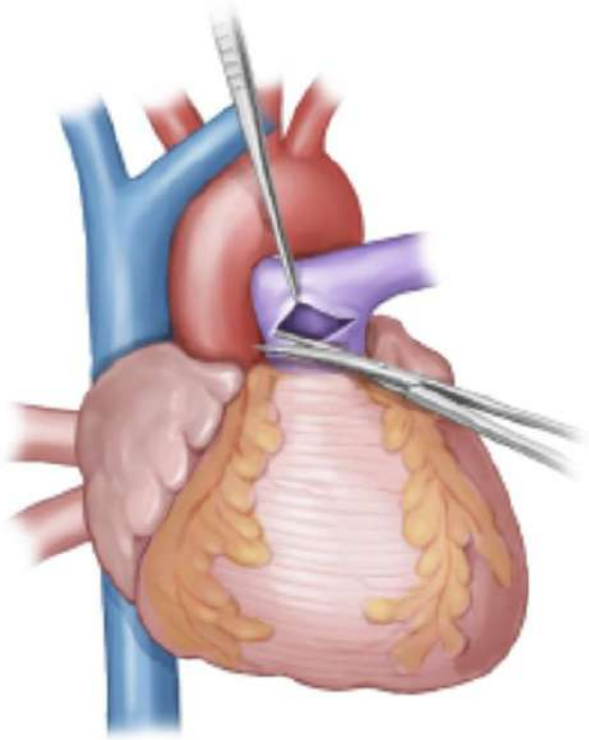

Figure 4 폐동맥 절단 부위

이는 수혜자가 이심실보조장치 (biventricular assist device)를 사용 중이거나 선천성 심질환 환자인 경우 더욱 충분한 폐동맥이 필요하다. 마지막으로 대동맥 분리는 가능한 원위부에서 하도록 한다. 선천성 복잡 심기형 (complex congenital malformations)이 있거나 좌심실 보조기구 (left ventricular assist devices)를 사용하고 있는 환자의 경우 대동맥 궁이 필요한 경우가 흔하고 양측 완두동맥 (brachiocephalic artery) 또한 함께 적출되어야 한다.

2.3 폐 박리

앞서 언급한 것처럼 심장 적출이 끝나고 나면 폐 적출을 시작한다. [Figure 5]

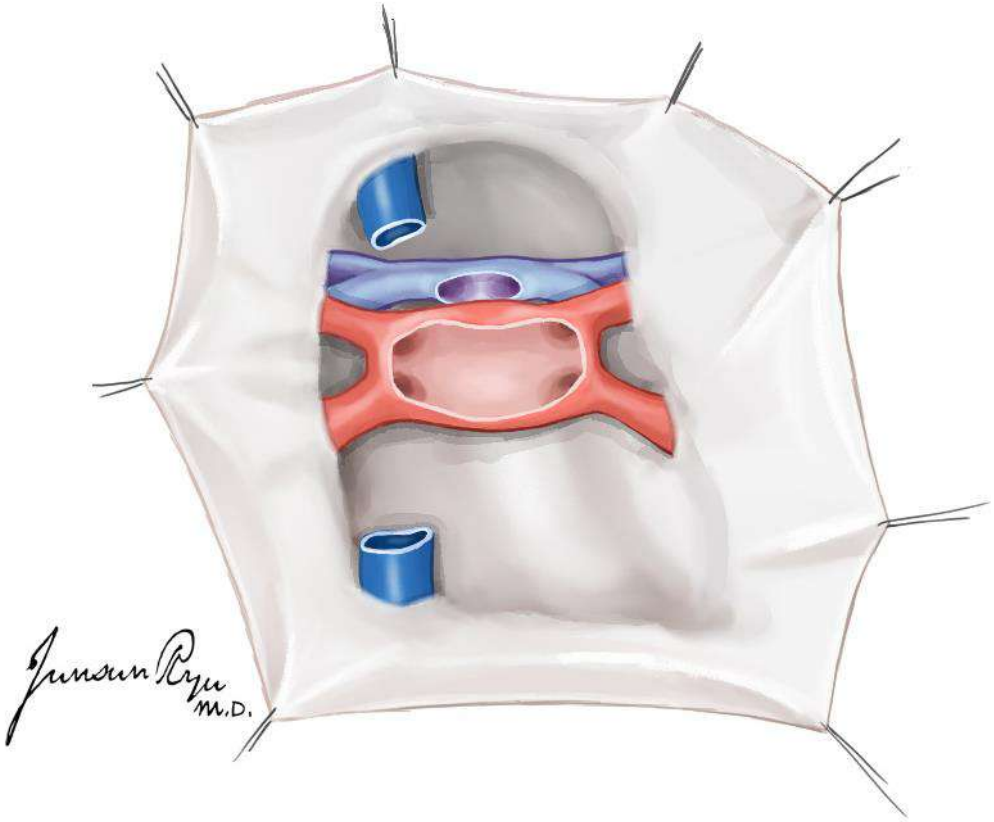

Figure 5. 심장 적출 후 폐 동맥 정맥

호흡이 방해가 될 수 있으나 적출 직전까지 지속해야 하므로 흉막을 양쪽으로 크게 연다. 횡격막 신경 (phrenic nerve)을 따라 폐문부(pulmonary hilum)의 앞쪽으로 심낭의 전방부위 (anterior part of the pericardium)을 절제한다. 좌측 하폐인대(inferior pulmonary ligament)를 절제한다. 좌측 폐를 빼내서 오른쪽으로 젖히면 식도에 근접하여 상방으로 박리가 가능하고, 하행대동맥을 좌측 쇄골하동맥 기시부 아래에서 분리하는 것이 가능하다. 빼낸 좌측 폐를 다시 좌측 흉강에 재위치 시키고, 우측 폐를 들어 좌측으로 젖히면서 하폐인대를 절제하고 식도에 근접하여 홑정맥 부위까지 박리한다. 우측 폐를 우측 흉강에 내려놓고 기관(trachea)으로부터 모든 경부 혈관 (neck vessels)들을 분리한다. 기관의 막성부위(membranous part)가 손상되지 않도록 조심하면서 기관을 박리한다. 마취과 의사에게 부탁하여 무기폐(주로 양측 폐의 후방에 잘 생긴다.)가 없어질 때까지 수동식 인공호흡기로 폐를 확장시키도록 한다. (inflate lungs manually) 무기폐가 충분히 펴지고 나면, 기관내관(endotracheal tube)을 충분히 빼서 기관을 절제할 부위에 기관내관이 없는 것을 확인하고, 자동봉합기(주로 TA 30)을 이용하여 기관을 분리한다. 이때 중등도의 압력으로 흡기시킨 상태 (inflation should be held at a mid ventilatory level)여야하고, 가능한 높은 부위에서 절제한다. (Figure 6)

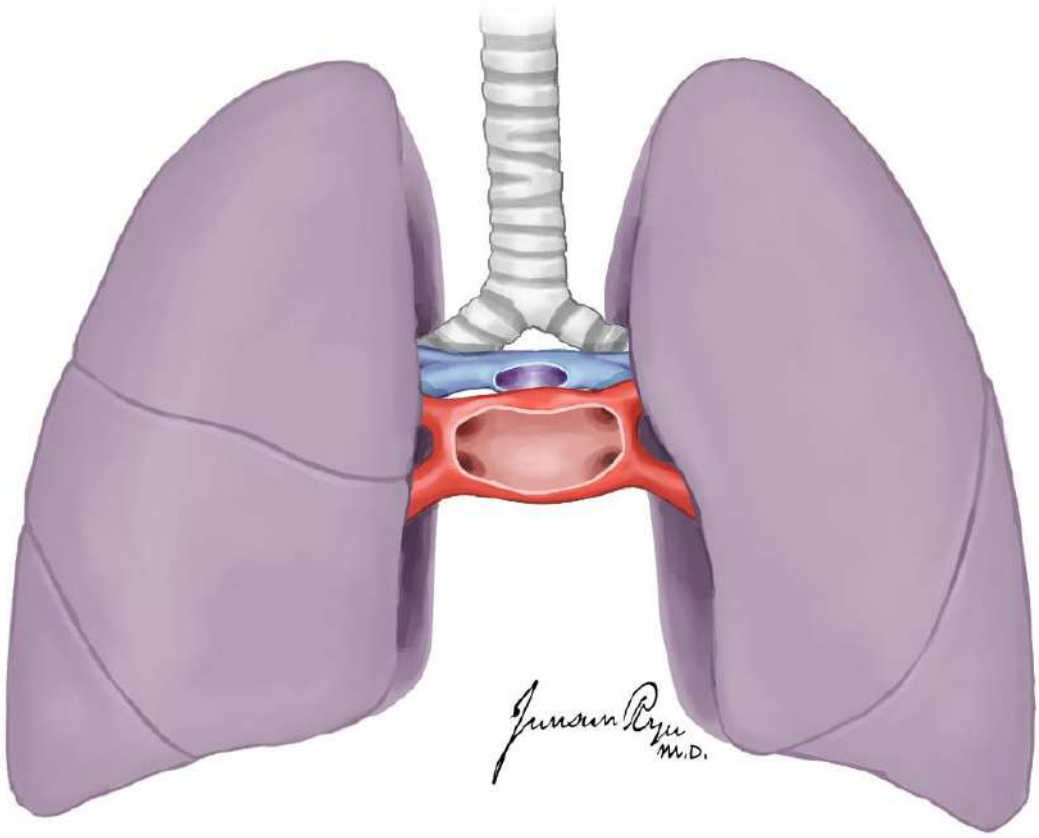

Figure 6 기관 절제 전 폐장

첫째 자동봉합기를 사용한 이후에는 인공호흡기를 멈춘다. 두번째, 세번째 자동봉합기를 사용하고 제일 위 봉합부위와 그 아래 봉합부위 사이를 절제하여 기관을 분리한다. 폐를 꺼내기 전에 기관 절단부를 소독한다.

2.4 심-폐장 일괄(heart-lung bloc) 박리

심폐장을 동시에 적출할 경우, 관류액 주입은 앞서 심장과 폐장 박리와 동일하게 시행한다. 심낭의 후방부위 (posterior layer of the pericardium)를 가로로 절제한다. 좌측 하폐인대를 절제하고 식도에 근접하여 윗쪽으로 박리를 진행하여 좌측 쇄골하 동맥 기시부까지 하행대동맥을 박리한다. 우측 폐는 우측 하폐인대를 절제하고 식도에 근접하여 홑정맥 부위까지 박리한다. 기관의 박리와 절제를 위한 준비는 앞에 설명한 바와 동일하다. 무기폐를 없애기 위해 폐를 부풀리고 기관에 세 번의 봉합을 한 후 그 사이를 절제한다. 심폐장을 한번에 흉강에서 적출한다.

2.5 적출 후 관리 및 포장

적출된 폐에 특이사항 (헤파린 투여 후 출혈, 공기 누출이나 적출 과정 중 외상)이 없는 지 확인한다. 모든 부분(예를 들어, 심방 cuff)들이 충분히 잘 박리 되었는지 확인한다. 적출 전에 장기간 입원했거나 폐색전의 위험 인자를 가지고 있는 기증자의 경우는 도뇨관을 사용하여 각각의 폐정맥에 관류액을 흘려주어 폐동맥을 통해 혈전이 빠져 나오도록 하는 것이 좋다. 주기관지를 너무 깨끗하게 박리하는 것은 기관지 주변의 혈관을 손상시켜 문합부의 합병증을 가져오기 때문에 시행하지 않는다. 좌우측 폐를 다른 병원에서 각각 이식할 경우에는 기관 분지부 (carina)에 가깝게 stapling하여 양측 폐를 분리한다. 저온유지와 안전한 수송을 위해 3장의 봉지를 이용한다. 안쪽 봉지 안에는 차가운 폐보존액을 채우고, 나머지 두 개의 봉지 안에는 차가운 생리 식염수와 조각얼음을 넣는다. 아이스박스에 포장된 폐장과 교차반응을 위한 혈액, 비장 조직을 넣어 이송한다.

3. 적출 병원을 떠나며

적출 병원을 떠나기 전에 가져온 장비나 비품이 있는 경우 조용히 챙긴다. 보통 폐적출 이후에 복부장기의 적출이 이어지므로 그 팀에 방해가 되지 않도록 유의한다. 적출병원의 코디네이터가 필요한 서류에 서명을 부탁하면 서류를 완성하고 수술실 내 관계자들에게 인사를 한다. 가능한 빨리 이식병원으로 출발하고 이식 병원의 주치의에게 폐장의 적출이 완료되었음을 알리고 폐의 상태와 도착 시간에 대해 알려주도록 한다.

발행인 정보

[대한이식학회 장기구득 가이드라인 TFT]

가톨릭의대 여의도성모병원 문인성 (위원장)

연세의대 세브란스병원 백효채 (심폐위원장)

가톨릭의대 의정부성모병원 김지일

가톨릭의대 대전성모병원 황정기

가톨릭의대 성바오로병원 김미형

서울의대 분당서울대병원 최영록

아주의대 아주대병원 함석진

울산의대 서울아산병원 정성호

[삽화 제작]

국립암센터 류준선

Copyright 2018 The Korean Society for Transplantation. All Rights Reserved.
서울 마포구 백범로 202 마포케이씨씨웰츠타워 327호 TEL: 02-484-8052 / 02-703-8052 FAX: 02-485-8052 E-mail: mykst@mykst.org